ÜBER

ZWERCHFELLSHERNIEN

INAUGURAL-ABHANDLUNG

ZUR ERLANGUNG DER DOCTORWÜRDE

UNTER DEM PRÄSIDIUM

DES HERRN

PROF. DR. HUGO VON ZIEMSSEN

DER MEDICINISCHEN FACULTÄT ZU MÜNCHEN

VORGELEGT VON

LUDWIG LACHER

PRAKTISCHER ARZT.

MIT 1 TAFEL UND 1 HOLZSCHNITT.

LEIPZIG,

DRUCK VON J. B. HIRSCHFELD.

1880.

ÜBER

ZWERCHFELLSHERNIEN

INAUGURAL-ABHANDLUNG

ZUR ERLANGUNG DER DOCTORWÜRDE

UNTER DEM PRÄSIDIUM

DES HERRN

PROF. DR. HUGO VON ZIEMSSEN

DER MEDICINISCHEN FACULTÄT ZU MÜNCHEN

VORGELEGT VON

LUDWIG LACHER

PRAKTISCHER ARZT.

MIT 1 TAFEL UND 1 HOLZSCHNITT.

LEIPZIG,

DRUCK VON J. B. HIRSCHFELD.

1880.

Separat-Abdruck aus dem Deutschen Archiv für klinische Medicin.
XXVII. Band.

Wenn ich es unternahm, die ohnehin schon reichliche Literatur über Zwerchfellshernien, deren man beinahe alljährlich in den verschiedensten medicinischen Zeitschriften eine oder mehrere beschrieben findet, durch eine neue Abhandlung zu vermehren und damit in die Oeffentlichkeit zu treten, so hat dies hauptsächlich darin seinen Grund, dass ich glaube, es können die Fragen, welche hier gestellt werden müssen, nur durch Vergleichung möglichst vieler Fälle annähernd richtig beantwortet werden, da jene Fehlerquellen, welche sich stets bei Vergleichung von wenigen Fällen einschleichen, dadurch nothwendig in Wegfall kommen müssen. Ich halte mich zu dieser Abhandlung um so mehr berechtigt, als ich im Stande bin, den von mir in der Literatur gesammelten Fällen von Zwerchfellshernien drei neue hinzuzufügen und zwar zwei congenitale und eine traumatische, welch' letztere ich während meines Aufenthalts als Assistenzarzt im Katharinenhospital zu Stuttgart zu beobachten Gelegenheit hatte und deren Veröffentlichung mir von meinem damaligen Chef Herrn Obermedicinalrath Dr. von Gärttner freundlichst gestattet wurde.

Von den beiden congenitalen stammt der eine aus der Tübinger Poliklinik zur Zeit Autenrieth's, dessen Handzeichnung und Notizen über den Fall von H. Prof. Dr. Leichtenstern mir gütigst überlassen wurden, während der andere im hiesigen anatomischen Institute aufbewahrt wird und war es mir durch die Güte des Herrn Prof. Dr. Rüdinger ermöglicht, von diesem eine photographische Abbildung herstellen zu lassen, welche ich zum leichtern Verständnisse des Falles beifügen werde.

Für die mir bei Anfertigung der Arbeit erwiesene freundliche Hülfeleistung und Unterstützung erlaube ich mir, gleich an dieser Stelle den genannten Herren meinen verbindlichsten Dank auszusprechen.

Meine drei eigenen Fälle voranschickend werde ich der Kürze wegen eine tabellarische Uebersicht der gesammelten Fälle folgen lassen und daran dann die dadurch gewonnenen Resultate nebst einigen casuistischen Bemerkungen knüpfen.

I. Fall.

Johann Schlienz, 44 Jahre alt, Arbeiter aus Esslingen, gerieth am 21. April 1878 Abends auf der Strasse mit einem ihm unbekannten Mann in Streit, in welchem er von seinem Gegner mehrere, stark blutende Stichwunden erhielt, die seine sofortige Verbringung ins Katharinenhospital nöthig machten.

Bei seiner Aufnahme dortselbst, die etwa $^1/_2$ Stunde nach der Verletzung stattgefunden, ist Patient äusserst aufgeregt, spricht sehr viel, jedoch meist ungereimtes Zeug, klagt über heftige Schmerzen am rechten Arm und über flüchtige Stiche in der linken Brust, welche durch tiefe Respirationsbewegungen vermehrt werden, erbricht fortwährend reichliche, spirituöse Massen. Radialpuls beschleunigt, voll, beiderseits gleich; Gesicht blass, Nase kühl, sonst keine Zeichen stärkeren Collapses.

An der linken Brust befindet sich zwischen Mamillar- und Axillarlinie im 6. Intercostalraum eine Wunde der Haut, circa 2 Cm. lang, querverlaufend, klaffend und ziemlich stark blutend (bei tiefer Inspiration nicht stärker). Eine Sondirung der Wunde wurde aus den bekannten Gründen nicht vorgenommen.

Die physikalische Untersuchung des Thorax ergibt keinerlei Zeichen einer Flüssigkeits- oder Luftansammlung im Pleuraraum.

Als zweite Verletzung findet sich an der Beugeseite des rechten Ellbogens eine scharfrandige, von rechts oben nach links unten verlaufende Wunde, in deren Tiefe sich mehrfach zerrissenes Sehnen- und Muskelgewebe findet; die Haut ist dort in grosser Ausdehnung unterminirt; Blutung ziemlich bedeutend.

Nachdem beide Wunden sorgfältig gereinigt, mit 8 procentiger Chlorzinklösung geätzt und einige kleinere Arterien an der Ellbogenwunde unterbunden waren, wurde an beide Wunden ein antiseptischer (zur Verhütung von Nachblutungen) leicht comprimirender Verband (Bardeleben'scher Kuchenverband) angelegt, dem Kranken Vin. xerense und Eisstückchen gegeben und 0,01 Morphium injicirt.

22. April. Patient während der Nacht sehr unruhig, erbricht fortwährend, klagt über Schmerzen in der Ellbogenwunde; in der Früh quälendes Oppressionsgefühl, Prominenzen kühl, Gesichtsausdruck schmerzhaft, Respiration beschleunigt, oberflächlich, keuchend.

Puls sehr frequent, äusserst klein und weich. Spitzenstoss nicht fühlbar, Herztöne kaum hörbar.

Die Percussion ergibt LHU. an der 5. Rippe beginnend schwach gedämpften Schall, Athmungsgeräusch vesiculär, aber abgeschwächt.

Der comprimirende Verband am Thorax musste abgenommen und durch eine Carbolcompresse ersetzt werden, da Patient im Athmen behindert wurde.

Gegen Abend Auftreten heftiger Unterleibsschmerzen, die bei leisem Druck aufs Abdomen gesteigert werden. Bei ruhiger Rückenlage wird eine mässige Dämpfung des Percussionsschalles an den abhängigen Partien nachgewiesen.

Dyspnoe zunehmend, Erbrechen dauert fort. Ordin. ead. et ves. glac. ad abdom. Camphor.

23. April. Patient sehr collabirt, Gesicht und Extremitäten kalt, auf der Haut der Stirn klebriger Schweiss; Radialpuls nicht mehr zu fühlen; das Erbrechen dauerte fort bis zum Eintritt des Todes, der gegen 9 Uhr erfolgte.

Sectionsprotokoll.

Es sind hier nur die für uns wichtigen Punkte aus dem gerichtlichen Protokolle genauer angeführt, die übrigen der Kürze wegen nur berührt.

Männliche Leiche, gering entwickeltes Fettpolster; Bauchhaut grünlich verfärbt, Todenstarre ziemlich bedeutend, aus Mund und Nase hat sich grünlicher, bröckliger Speisebrei ergossen.

In der rechten Ellbogenbeuge eine 3,5 Cm. lange, 1 Cm. klaffende Wunde, welche schief von oben aussen nach innen und unten zieht, Haut und Unterhautzellgewebe in grosser Ausdehnung um die Wunde geschwollen, dunkelbraunschwarz gefärbt und mit halbflüssigem schwarzem Blute durchtränkt.

9 Cm. nach unten und aussen von der linken Brustwarze eine 2 Cm. lange, 8 Cm. klaffende Wunde, welche zwischen 6. und 7. Rippe nach vorn und etwas nach unten in den Brustraum führt; Ränder der Wunde glatt. Im Grunde liegt mit geronnenem Blute durchsetztes Zellgewebe; aus derselben ergiesst sich etwas blutige Flüssigkeit.

Sonstige Verletzungen fanden sich nicht vor. Aus der Bauchhöhle ergiesst sich beim Oeffnen ein mässiges Quantum dicker, rothgelber, eitriger Flüssigkeit.

Das Zwerchfell steht rechts am oberen Rande der 5. links am oberen Rande der 6. Rippe. Bauchfellüberzug der Gedärme glänzend, theilweise mit gelben eitrigen Flocken besetzt, wodurch die einzelnen Schlingen leicht verklebt sind.

Im linken Pleuraraum befindet sich circa $^1/_4$ Liter blutigeitrige Flüssigkeit, im rechten ungefähr die gleiche Menge dunklen Blutes.

Im unteren Theile des linken Pleuraraumes befindet sich ein ungefähr 8 Cm. langes Stück Darm, welches der Biegungsstelle des absteigenden und queren Dickdarms entspricht, daneben ein 5 Cm. langes Stück des grossen Netzes.

Diese Baucheingeweide sind durch eine 2,5 Cm. lange, scharfrandige Wunde im fleischigen Theile des Zwerchfells in den Brustraum eingedrungen; in dem eingetretenen Stück Netz befindet sich ebenfalls eine kleine Stichverletzung.

Im Herzbeutel wenig hellgelbe, seröse Flüssigkeit. Linker Ventrikel leer, im Vorhof flüssiges und halbgeronnenes Blut; im rechten Ventrikel ein grosses Gerinnsel mit etwas wenig flüssigem Blute; das Gerinnsel setzt sich in den Vorhof und die davon ausgehenden Gefässe fort.

Herz von normaler Grösse, Muskel derb, Klappen sufficient.

Linke Lunge etwas zusammengefallen, nirgends adhärent; unter dem Ueberzug beider Lungenlappen, hauptsächlich des unteren finden sich massenhafte punktförmige Blutextravasate.

Linke Lunge zeigt keine Verletzung, ist überall lufthaltig; Unterlappen schwer, lässt beim Durchschneiden massenhaft schaumig-grünliche, blutig gefärbte Flüssigkeit abfliessen.

Schleimhaut der Bronchien ziemlich stark mit Blut angefüllt.

Rechte Lunge nirgends verwachsen, überall lufthaltig, an den Rändern etwas gedunsen; im Unterlappen dunkel, in beiden Oberlappen heller gefärbt und etwas trocken. Schleimhaut der Bronchien grünlich roth verfärbt.

Schleimhaut der Trachea und des Larynx mit dünnem grünen Mageninhalt, der von oben herabgeflossen ist, bedeckt.

Zwischen den Dünndärmen und in der Tiefe des Bauchfellsackes findet sich eine reichliche Menge dicken gelbröthlichen Eiters; die einzelnen Dünndarmschlingen sind durch feste Eitergerinnungen lose verklebt.

Auf der Höhe des in den Brustraum eingetretenen Darmstückes findet sich der Bauchfellüberzug angeschnitten, während die Muskel- und Schleimschichte unverletzt ist. In den Dünndärmen findet sich halbflüssiger Inhalt; Schleimhaut blass.

Im Dickdarm fester Koth.

Milz klein, derb, blutreich.

Leber von normaler Grösse, wenig bluthaltig; der rechte Lappen mit dickem geronnenen Eiter überzogen.

Linke Niere klein, blass, Kapsel leicht abziehbar.

Rechte Niere ebenso.

Im Harn wurde keine Abweichung vom Normalen entdeckt.

II. Fall.

Karl Grosch, geboren den 30. Juni 1842, ein sehr schwächliches Kind, das von Geburt an sehr viel mit Krämpfen zu thun hatte, litt an einer constanten Cyanose und starb dasselbe in diesem Zustande am 15. Juni 1843 an einem Herzleiden, wie es im Kirchenbuche zu Tübingen heisst, was wohl davon herrühren mag, dass man im Leben den Spitzenstoss auf der rechten Brustseite fühlte, weshalb auch während des Lebens die Diagnose „Dextrocardia congenita“ vermuthet wurde, wie es in Authenrieth's Aufzeichnung heisst. Weiter heisst es dort, dass sich bei der Section des Knaben eine Lücke im fleischigen Theil des Zwerchfells links neben der Wirbelsäule vorfand und dass hier der Zwerchfellsmuskel ganz fehlte; durch diese Lücke waren in die linke Pleurahöhle ein Theil des Colon (wahrscheinlich das Colon transversum) und die linke Niere, beide eingehüllt ins Bauchfell, das gleichsam den Bruchsack bildete, aus der Bauchhöhle

eingetreten, welche Eingeweide das Herz ganz nach rechts verdrängt und die linke Lunge beträchtlich comprimirt hatten.

Leider ist sowohl das Präparat selbst, als auch die Krankengeschichte und der Sectionsbefund dieses so interessanten Falles nirgends mehr aufzufinden gewesen.

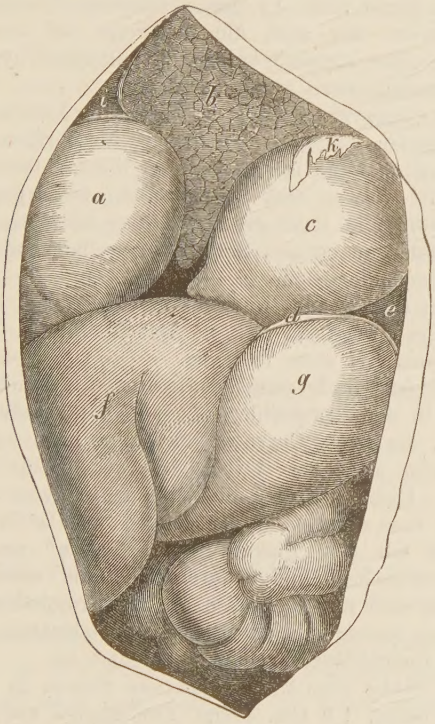

a Herz; *b* linke Lunge; *c* Sack, vom Bauchfell gebildet; *d* Zwerchfell; *e* Milz; *f* Leber; *g* Magen; *i* rechte Lunge; *k* einzelne Muskelfasern, welche auf dem Sacke lagen und wahrscheinlich Ueberreste des Zwerchfellmuskels sind.

III. Fall.

Das Object dieses Falles betrifft die Leiche eines ausgetragenen Mädchens, das 46 Cm. lang ist, äusserlich gar nichts Bemerkenswerthes darbietet, der Münchener anatomischen Anstalt mit einigen anderen kindlichen Cadavern während der Herbstferien ohne weitere Angaben zugeschickt worden war.

Als behufs Obduction die Brusthöhle eröffnet worden war, war von der linken Lunge nichts zu entdecken, da die linke Thoraxhöhle mit einem sackartig aufgetriebenen Organ zum grössten Theil erfüllt war, das sich bei näherer Betrachtung sofort als Magen repräsentirte und die Vermuthung, dass hier eine Hernia diaphragmatica vorliege, bestätigte, weshalb von einer

eigentlichen Section sogleich Abstand genommen wurde und Herr Professor Dr. Rüdinger das Object zu demonstrativen Zwecken der Art präparirte, wie wir in der beigegebenen Zeichnung sehen. Nach Entfernung der Brustbeines und eines Theiles der Rippen waren die anfänglich schwer zu erkennenden Eingeweide leicht zu unterscheiden und war sehr schön zu sehen, wie dieselben die linke Brusthöhle allseitig erweiterten, insbesondere aber Herz und Mediastinum so sehr nach rechts hinüberdrängten, dass die rechte Brusthöhle kaum mehr $^1/_3$ der gesammten Thoraxhöhle ausmachte.

Mit dem Herzen war auch die theilweise auf dem Herzbeutel aufliegende, schmale, aber ziemlich lange und gelappte Thymusdrüse und der linke Nervus phrenicus nach rechts verzogen.

Durch diese Organverdrängung ist die rechte Lunge etwas comprimirt und ganz nach hinten und oben verschoben, im übrigen jedoch ganz normal entwickelt, während die linke Lunge in ihrer Entwicklung beträchtlich zurückgeblieben ist, etwas über bohnengross, zweilappig erscheint, sich hart und derb anfühlt; in ihrer grössten Länge misst sie 2,0, in der Breite 1,6 Cm.; sie enthält an einigen Stellen schwache Eindrücke von den sie bedeckenden Abdominalorganen.

Die Lage der Eingeweide, welche durch die gleich näher zu beschreibende Oeffnung im Zwerchfell von der Bauchhöhle in den linken Pleuraraum dislocirt waren, ist etwa folgende.

Der in mässigem Grade ausgedehnte Magen befindet sich in fast senkrechter Stellung in der Brusthöhle so, dass der Fundus nach oben und etwas nach links, die grosse Curvatur vollständig nach links sieht, während die kleine Curvatur nahe der Wirbelsäule nach rechts an den Rand der Oeffnung stösst. Diese abnorme Stellung des Magens wird dadurch zu Stande gebracht, dass derselbe in der Gegend der Cardia durch ein kleines straffes Bändchen mit der „Pleura diaphragmatica“ und dem Rande der Oeffnung innig verwachsen und dadurch leicht um seine Axe gedreht ist. Der Pylorus, der sich nur theilweise an der Brusthöhle befindet, ist dadurch auch etwas verzogen, jedoch ganz unbedeutend; an ihn schliesst sich das in der Bauchhöhle liegende Duodenum an.

Unmittelbar hinter dem Magen und von diesem in die Höhe gezogen ist die 4,5 Cm. lange, 1,9 Cm. breite, zweilappige und mit mehreren abnormen Einschnitten versehene Milz derart, dass ihr vorderes Ende etwas den Fundus ventriculi überragt, das hintere abnorm mit dem Magen verwachsene aber nach unten und hinten gegen die Cardia zu verzogen erscheint; die normale Verbindung beider Organe durchs Lig. gastro-lienale ist ebenfalls vorhanden.

Die links vom Magen liegenden Dünndarmschlingen erfüllen den grössten Theil der Brusthöhle, überdecken theilweise Magen und Milz und gehören dem Anfangstheil des Jejuno-ileum an; sie sind nirgends adhärent, lassen sich leicht in die Bauchhöhle zurückbringen und mit ihnen das sehr stark ausgedehnte ebenfalls in der Brusthöhle befindliche Coecum, das einen ziemlich langen Processus vermicularis trägt.

Das Omentum majus ist unregelmässig gefaltet, verzogen und befindet sich mit den Schlingen des Dünndarms in der Brusthöhle.

Nach Zurückbringung der genannten Organe in die Bauchhöhle sieht man im unteren Theil der Brusthöhle einen grossen Theil des Colon ascen-

dens, das durch ein etwa 4 Mm. breites, glänzendes Bändchen abnorm mit der hinteren Magenwand verwachsen ist, an dieses sich anschliessend das ganze Colon transversum, das auffallenderweise vollständig an die Pleura costalis und durch diese an die hintere Brustwand befestigt ist und sich nicht verrücken lässt.

Von der Leber befindet sich ein kleiner durch den Rand der Zwerchfellsöffnung vom Hauptorgane abgeschnürter, mit derselben aber noch durchs Parenchym zusammenhängender accessorischer Leberlappen in der linken Brusthöhle.

Das Abdomen wird zum grössten Theil von der sehr voluminösen Leber, einigen Dünndarmschlingen, dem Colon descendens, der Flexura sigmoidea und dem Rectum (letztere Organe durch Meconium ziemlich stark ausgedehnt) ausgefüllt; Harn- und Geschlechtsorgane befinden sich ebenfalls in der Bauchhöhle und bieten dieselben weder durch ihre Lage noch durch ihre sonstige Beschaffenheit etwas Abnormes.

Vom Diaphragma links fehlt der von den Rippen an der seitlichen und hinteren Thoraxwand entspringende Muskeltheil vollständig und ist an der vorderen Brustwand nur ein schmaler, dünner Streifen sichtbar, der gegen das Sternum zu etwas breiter werdend als halbmondförmiger Ausschnitt nach hinten zieht und sich mit den normal entspringenden Schenkeln des Zwerchfells vereinigt.

Die Lunge des vorderen Streifens beträgt 4,8 Cm., an der grössten Breite haben wir einen Durchmesser von 1,2 Cm.

Durch den halbmondförmigen scharfen Rand wird, wie oben schon erwähnt, ein Theil des linken Leberlappens abgeschnürt.

Das Foramen oesophageum und quadrilaterum sind normal gebildet.

Bevor ich auf die tabellarische Uebersicht der Zwerchfellshernien selbst übergehe, möchte ich noch einige Worte über die „Eintheilung der Zwerchfellshernien“ sprechen, da gerade dieser Punkt schon von jeher zu den verschiedensten Discussionen Veranlassung gegeben hat, ohne dass man bis jetzt zu einem endgültigen Resultate gelangt wäre.

Bei Dreifuss (Dissertation, Tübingen 1829), dessen Arbeit über Zwerchfellshernien wohl die erste grössere sein dürfte, finden wir dieselben einfach in congenitale und traumatische eingetheilt und zu letzteren alle jene Hernien gerechnet, bei welchen sich das Trauma direct nachweisen liess, während er als congenital alle Fälle bezeichnet, welche zufällig bei Sectionen gefunden wurden ohne jede Berücksichtigung der Form oder des Aussehens der am Diaphragma vorhandenen Oeffnung, oder der Beschaffenheit der Lunge u. dgl.

Stierling (Dissertation, Heidelberg 1834) dagegen will zu den congenitalen nur jene Hernien gezählt wissen, bei welchen die Oeffnung im Zwerchfelle zarte, dünne, glatte, knorpelige Ränder besitzt und zugleich ein Bruchsack vorhanden ist; am Schlusse seiner Ab-

handlung gibt er jedoch selbst zu, dass das letztere Unterscheidungsmerkmal eigentlich werthlos sei, da die Existenz eines Bruchsackes so selten sei, dass man darauf keine sichern Schlüsse bauen dürfe.

Auf ähnliche Weise spricht sich Monro aus. Balfour (Edinb. med. Journ. 1869) unterscheidet mit Berücksichtigung der Genese der angebornen Zwerchfellshernien 2 grosse Klassen, nämlich:

1. die congenitalen und nicht traumatischen;
2. die traumatischen Zwerchfellshernien;

und rechnet zu den ersteren alle Fälle:

a) wo nur eine Zwerchfellsausbuchtung nach der Brusthöhle beobachtet wird, oder

b) wo eine abnorme Oeffnung im Zwerchfell vorhanden oder

c) eine normale Lücke erweitert ist oder

d) wo ein Auseinanderdrängen von Muskelfasern stattgefunden oder

e) wo an gewissen Stellen die Muskelsubstanz sich nicht gehörig entwickelt hat.

Zu den traumatischen dürfen nach ihm nur jene gezählt werden, bei welchen sich das Trauma z. B. Stich, Schuss u. s. w. direct nachweisen lässt; Hernien, entstanden durch Rupturen (Auseinanderweichen von Muskelfasern) des Zwerchfells, wie solche bei Sturz, Erschütterungen vorzukommen pflegen, müssten eigentlich hiernach zu den angebornen gezählt werden.

Ich glaube wohl am besten zu thun, wenn ich mich der Ansicht Cruveilhier's anschliesse und 2 grosse Gruppen annehme, nämlich:

1. Congenitale Herniae draphragmaticae;
2. Acquirirte

und wenn ich unter den congenitalen

a) solche unterscheide, bei welchen das Individuum mit der Hernie auf die Welt kam und

b) solche, bei welchen nur die Disposition zur Hernie bei der Geburt vorhanden ist, die Hernie selbst sich aber erst später bei irgend einer Gelegenheitsursache allmählich entwickelt hat;

zu den acquirirten jene zähle:

a) bei welchen irgend eine Verletzung des Zwerchfells nachweisbar ist, und

b) bei welchen bei vorhandener Disposition durch eine Gelegenheitsursache, z. B. übermässige Anstrengung des Diaphragma beim Brechact, bei den Geburtswehen sich plötzlich eine Hernie gebildet hat, wobei der lethale Ausgang entweder sofort oder in allernächster Zeit eintrat.

Die Disposition selbst muss erst während des extrauterinen Lebens erworben sein entweder durch vorausgegangene Entzündung, durch Neubildungen des Diaphragmas u. dgl., wodurch eine gewisse Widerstandslosigkeit des Muskels an der betreffenden Stelle hervorgerufen wird.

Dass bei der Rubricirung der einzelnen Fälle alle Momente berücksichtigt wurden, welche auf das eine oder andere schliessen liessen, versteht sich von selbst und habe ich daher alle jene Fälle, bei welchen ungenügende Angaben existiren, eigens zusammengestellt und werde ich dieselben als 3. Gruppe anführen.

I.

Nummer	Beobachter und Quelle	Geschlecht und Alter	Sitz und Gestalt der Oeffnung	Zeitraum zwischen Entstehung und Tod	Vorgefallene Eingeweide	Bemerkungen
1	*Dreifuss, Sam.*, Abhdl. über h. d. 1829.	Knabe, Neugebor.	Linker Theil des Zwerchfells fehlte ganz.	—	Mehrere Wandungen der Dünndärme.	Hasenscharte, monströser Penis vorhanden.
2	*Vetter*, Aphorism. aus d. path. Anatomie. Wien 1803. S. 145.	Kind. 6 Wochen.	Ganze linke Zwerchfellshälfte fehlte.	6 Wochen.	Magen, Milz, Colon, Coecum und alle Dünndärme.	Herz nach rechts verdrängt.
3	*Stehelin*, Tent. med. thes. 3 in Voigtel's Hdbch. d. path. Anat. Bd. II. S. 189.	Foetus, weiblich.	Spalte im linken Zwerchfelle.	—	Magen, Milz, Duodenum, Theil der Leber, Netz.	—
4	*Baillie*, Anat. d. krankh. Baues. S. 81. Berlin 1820.	Kind. Neugebor.	Ebenso.	—	Magen.	—
5	*Macauley*, Med. observations and inquires. Vol. I. Art. 4.	Knabe. 1 1/2 Std.	Ebenso.	1 1/2 Std.	Magen, Milz, Pankreas und der grösste Theil des Darmkanals.	Die Eingeweide waren vom Bauchfellsacke umhüllt. Hernia vera.
6	Derselbe, Ibidem.	Mädchen. Neugebor., 3/4 Std.	Spalte im rechten Zwerchfelle.	3/4 Std.	Dünndarm, Leber.	Rechte Lunge rudimentär. Hernia vera.
7	*Campbell*, Salzburger Zeitung 1824. S. 227.	Knabe, 1 Monat.	Links.	1 Monat.	Magen, Dünndarm, Dickdarm bis zur Flexura S; Omentum, Milz, Pankreas.	L. Lunge luftleer. Athemnoth, Cyanose.
8	*Fothergill*, Citirt bei *Dreifuss* l. c.	Mädchen. 10 Mon.	Spalte mit narbigen Rändern hinter dem Sternum links.	10 Monat.	Magen, Ileum, Coecum mit Wurmfortsatz, Theil des Colon.	Heftige Athembeschwerden von der Geburt an, Erbrechen saurer Massen. Tod durch unstillbares Erbrechen.
9	*Klein*, Dissertat. sist. monstror. descriptio. 1794. Casus 4.	Männl. Foetus.	Links.	—	Magen, Dünndarm, Milz.	Anencephalus. Ein Eingeweide ging durch eine Oeffnung am Mediastinum in die r. Brusthöhle und kehrte wieder in die linke zurück.
10	*Duvernay, C.*, Cit. bei *Dreifuss* l. c.	Foetus.	Links.	—	Magen, Duodenum, Theil der Leber, Pankreas, Milz.	Monstrum.

11	*Rudolphi*, Cit. in der Dissertat. von *Fehleisen*. Tübingen 1828. S. 18.	Foetus.	Foramen oesophageum erweitert.	—	Magen und [illegible] der Eingeweide.	—
12	*Pyl*, Aufsätze und Beobachtungen aus der gerichtlichen Medicin.	Kind. Neugebor.	Links. Das Zwerchfell war verdünnt und bruchsackartig erweitert.	—	Magen, Milz, Ileum, Curvatura coli.	Hernia vera. Herz nach rechts verdrängt.
13	*Ranby*, Cit. bei *Dreifuss* l. c.	Kind. 2 Monat.	Links.	—	Magen, Ileum, Coecum.	—
14	Philos. Transact. Nr. 275. Cit. in Act. erud. Lipsiae 1702. Mens. Decemb.	Kind.	Links.	—	Alle Baucheingeweide mit Ausnahme der Nieren, Leber, Harnblase und Mastdarm.	—
15	*Becker*, Cit. bei *Lieutaud*. Tom. I. p. 72.	Knabe. 5 Jahre.	Das Mediastinum fehlte.	5 Jahre.	Leber, Magen, Milz. Magen u. Milz links, Leber rechts geleg.	Litt 3 Jahre an Brustbeschwerden, Dyspnoe u. dgl.
16	*Bartholini*, Hist. cent. VI. No. 55.	Junger Mann.	Links eine grosse, weite Oeffnung mit sehnigem, callösem Rande.	—	Magen, Netz, Duodenum, Pankreas, Theil des Colon.	Herz nach rechts verdrängt. Litt von Kindheit an an Dyspnoe, häufigem Erbrechen und Verstopfung.
17	*Holtes*, *Charles*, Cit. bei *Fischer*, Diss. de hernia diaphr. Berlin 1840.	Kind. 2 Monat.	Links Foramen oesophageum erweitert.	2 Monat.	Fast der ganze Darmkanal.	Seit der Geburt krank.
18	*Sömmering*, Ueber die Ursache etc. der Nabelbrüche u. d. Brüche am Bauch u. Becken. Wien 1812. S. 93.	Kind.	Links.	—	Magen.	—
19	*Weyland*, Zeitschrift für Geburtskunde von Siebold. Bd. XII. 1832.	Mädchen. Neugebor.	Das Diaphr. trennte sich links von d. vord. Brustwand ab und enthielt nach hinten zu nur noch das For. oesoph.	1/4 Std.	Magen, grosser Theil des Darms, Netz, Milz, Pankreas, linker Leberlappen.	Das Kind hatte geathmet und geschrien.
20	Derselbe l. c.	Knabe. 7 Jahre.	Links ein rundes Loch mit sehnigen Rändern.	7 Jahre.	Dickdarm, Dünndarm, Netz.	War von Geburt an schwach, elend, litt an Erbrechen, Athembeschwerden u. war nie so fröhlich wie andere Kinder. Tod unter den Erscheinungen innerer Einklemmung.
21	*Wertheim*, Neue Zeitschrift für Geburtskunde. 1838. III. S. 396.	Knabe. 1/2 Std.	Links vor dem Foramen oesophageum.	1/2 Std.	Der ganze Darmkanal mit Ausnahme des Duodenums, des untern Theils der Speiseröhre und des Colon descend.	Herz nach rechts und hinten verschoben. Milz lag frei im vorderen Mittelfellraum.

Nummer	Beobachter und Quelle	Geschlecht und Alter	Sitz und Gestalt der Oeffnung	Zeitraum zwischen Entstehung und Tod	Vorgefallene Eingeweide	Bemerkungen
22	*Antony,* Journal hebdom. 1845. No. 8.	Kind.	Links war das Zwerchfell nicht vorhanden.	½ Std.	Alle dünnen Gedärme, Milz.	Die Gedärme reichten bis zum Schlüsselbein.
23	*Krombholz,* Schmidt's Jahrb. Bd. 28. S. 199.	Mädchen. 11 Tage.	Links am fleischigen Theile eine ovale mit sehnigen Rändern versehene 2″ lange Oeffnung.	11 Tage.	G. Dünndarm, Colon ascend. et transversum, Mesenterium.	Herz nach rechts verdrängt. Dyspnoe von der Geburt an.
24	*Eiselt,* Oesterr. medic. Wchschr. 1841. Nr. 25.	Knabe. Neugeb.	Links eine runde Oeffnung mit verdickteten, glatten, sehnigen Rändern.	¼ Std.	Duodenum, ganze Dünndarm, grösste Theil des Dickdarms, Milz.	Herz nach rechts verdrängt. Von der linken Lunge war keine Spur zu entdecken.
25	*Peters,* Diss. de hern. diaphragm. Göttingen 1834. S. 33.	Mädchen. 9 Monat.	L. 2″ vom For. oesoph. eine guldenstückgrosse Durchbrechung des Diaphragma.	9 Monat.	Magengrund, Milz.	Magengrund war durchbohrt.
26	*Fischer,* Diss. de hern. diaphragm. Berlin 1840.	Mädchen. Neugeb.	Links hinten zwischen Pars lumbalis u. costalis eine Oeffnung mit abgerund. Rändern.	3 Tage.	Theil des Magens, Ileum, Colon ascend. et transversum, Netz, Milz.	Herz nach rechts verdrängt.
27	*Autenrieth,* Fall II.	Knabe. 11 M. 15 T.	Links Foramen Bochdalecki.	11 Monat 15 Tage.	Theil des Colon, l. Niere.	Hernia vera. Herz nach rechts verdrängt.
28	*Gardien,* Schmidt's Jahrb. Bd. 32. S. 292.	Neugeb.	Links eine anomale Oeffnung.	¾ Std.	Fast sämmtliche Gedärme; Dünn- und Dickdarm waren in der Pleurahöhle.	Herz nach rechts verdrängt. Starb unter den Erscheinungen des Stickflusses.
29	*Breisky,* Prager Vierteljahrschrift. 1859. Bd. 63. S. 185.	Mädchen. Neugeb.	Spalte im linken Zwerchfelle.	¼ Std.	Fundus d. Magens, Milz und ein anomaler Leberlappen.	—
30	*Gilman Daveys,* American. Journ. 1846.	Neugeb.	Im Zwerchfell links von der Wirbelsäule ein grosser Defect bis zu den Brustwandungen.	10 Std.	Sämmtliche Eingeweide mit Ausnahme des Colon descend. und Rectum.	Herz nach rechts verdrängt. Linke Lunge vollständig comprimirt.
31	*Martin,* Bericht d. Gesellsch. f. Geburtskunde in Berlin. Februar 1862.	Knabe. Neugeb.	Links.	¼ Std.	Magen, Dünndarmschlingen, Milz. Gr. Curvatur nach oben, kleine nach unten gerichtet.	Herz nach rechts verdrängt. Linke Lunge fast gar nicht entwickelt. Hernia vera.
32	Derselbe, Monatsschr. für Geburtskunde. 1862. S. 403.	Mädchen, ausgetrag.	Totaler Mangel des sehnigen Theiles des Zwerchfells links.	Gleich todt.	Linker Leberlappen, Magen, Milz.	—
33	*H. Smith,* Times 1873. p. 133.	Männl. Foetus.	Links hinten eine kleine Oeffnung.	—	Fast d. ganze Darmkanal mit Ausnahme d. Magens u. d. Leber.	—

34	*Gruber, Wenzel*, Virchow's Archiv. Bd. 47. S. 282 ff.	Knabe. Neugeb.	Es fehlte fast das ganze Zwerchfell links.	—	Magen, Darmkanal vom [illegible] denum bis zum Colon descend., l. Leberlappen, Milz, Pankreas.	[illegible] commune für Dünn- und Dickdarm.
35	Derselbe l. c.	Weibl. Hämicephalus.	Links.	—	Linker Leberlappen, Magen, Dünndarm mit Ausnahme eines $1^1/_2$″ langen Endstückes, Col. transvers. Theil des Col. desc. Pankreas, Milz.	—
36	Derselbe l. c.	Weibl. Foetus.	Links.	—	Magen, l. Leberlappen, obere Partie d. getheilt. Dünndarms, Col. transv. et desc., Pankreas, Milz.	Hydrocephalus mit einem in 2 Stücke getheilten Dünndarm.
37	Derselbe l. c.	Knabe. Neugeb.	Links.	—	Magen, linker Leberlappen, Darmkanal bis zum Colon, Milz, Pankreas.	—
38	Derselbe l. c.	Mädchen, ausgetrag.	Links.	—	Jejunum, Ileum, Coecum, Col. ascendens et transversum.	—
39	*Bailey*, Virch.-Hirsch. 1869. Bd. I. S. 170.	Kind. Neugeb.	Im Centrum tendineum links ein Loch in der Nähe des For. oesophag.	3 Std.	Fast alle Eingeweide mit Ausnahme des Colon, Rectum und der Nieren.	Herz und Mediastinum anticum nach rechts verdrängt. Kind asphyktisch geboren.
40	*Pachner*, Oesterr. Zeitschrift für prakt. Heilkunde. VII. 1861.	Knabe. Neugeb.	Links hinten neben der Wirbelsäule eine $1^1/_2$″ lange, $^1/_2$″ breite Oeffnung.	Gleich nach der Geburt.	Der ganze Dünndarm und ein Drittheil des Colon.	Linke Lunge comprimirt u. verkümmert. Beträchtl. Cyanose.
41	*Hüter*, Deutsche Klinik. 1856.	Knabe. Neugeb.	Links eine 1″ grosse Oeffnung.	Gleich.	Dünndarm, ein Theil d. Dickdarms, ein Rudiment der Milz.	Herz nach rechts verdrängt, l. Lunge $1^3/_4$″ lang, 1″ breit.
42	*Diemenbröck*, Schmidt's Jahrb. Bd. 121. S. 336.	Knabe. 7 Jahre.	Gänzlicher Mangel des sehnigen Theiles beider Hälften des Zwerchfells.	7 Jahre.	—	Litt immer an Asthma.
43	*Orth*, Berliner klin. Wochenschr. 1872. Nr. 8. S. 97.	Kind. Neugeb.	Links im musculösen Theile ein 1″ langer, $^1/_2$″ br. Schlitz mit glatten Rändern.	$^1/_4$ Std.	Duodenum, Dünndarm, Dickdarm (stark aufgetrieben), Milz.	Herz nach rechts verdrängt; l. Lunge atelektatisch. Bauchfell und Brustfell gingen an den Rändern der Oeffnung in einander über.
44	*Balfour*, Virchow-Hirsch. 1869. Bd. II. S. 468.	Neugeb.	Vom l. Zwerchfelle waren nur wenige randständ. fibröse Stränge vorhanden, welche eine weite Oeffnung einschlossen.	—	Magen, Milz, Pankreas, l. Leberlappen, g. Dünndarm, Coecum mit Wurmfortsatz, Col. ascend. et transvers.	Herz nach rechts verdrängt. Linke Lunge wallnussgross.

Nummer	Beobachter und Quelle	Geschlecht und Alter	Sitz und Gestalt der Oeffnung	Zeitraum zwischen Entstehung und Tod	Vorgefallene Eingeweide	Bemerkungen
45	*Hoffmann*, Wiener med. Wochenschr. 1866. Nr. 59.	Knabe. Neugeb.	Im l. Zwerchfelle eine ovale 1″ lange, ½″ breite Oeffnung.	Nach einigen Minuten.	Sämmtliche Gedärme mit Ausnahme des Colon und des Rectum.	Herz nach rechts verdrängt. Linke Lunge verkümmert und dreilappig.
46	*Feiler*, Canstatt's Jahresber. 1857. III. S. 265.	Knabe. Neugeb.	Linke Zwerchfellshälfte in der Mitte defect.	—	Der ganze Darmkanal mit Ausnahme des untern Endes des Colon descend., ein Theil des linken Leberlappens.	L. Lunge sehr verkümmert. Im Septum ventric. ein Loch; am l. Auge Colobama iridis, Spaltung d. weichen Gaumens links v. d. Mittellinie, l. Hoden in der Bauchhöhle geblieben.
47	Derselbe l. c.	Neugeb.	Rechts in der Mitte des Speculum Helmontii.	¾ Std.	Der ganze Dünndarm, Coecum, Colon descendens, Theil des rechten Leberlappens.	R. Lunge klein. Bruchsack aus Pleura und Peritoneum. Hernia vera.
48	*M'Clintock*, Canstatt's Jahresbericht 1857. III. S. 265.	Kind, ausgetragen.	Die hinteren drei Viertel des linken Zwerchfellflügels fehlten.	—	Magen, Milz, Pankreas, l. Leberlappen, der grösste Theil des Dünndarms und ein Theil des Dickdarms.	Herz nach rechts verdrängt. L. Lunge sehr klein. Machte einige Respirationsbewegungen.
49	*Millard*, Ebenda. 1856. III. S. 203.	Knabe. 4 Tage.	Links eine 2 Finger breite Oeffnung.	4 Tage.	Theil des Duodenum, Dünndarm, Col. ascend.; die Eingeweide kehren zum Theil wieder durch die Oeffnung in die Bauchhöhle zurück.	Cyanose des Gesichts vermehrt am Tage nach der Geburt, stürmische Herzaction, beträchtliche Dyspnoe.
50	*Dumont-Pallier*, Bull. de la Soc. anat. de Paris. 1856.	Kind, ausgetragen.	Links ein vom Brustbein u. den Rippen vorn nach hinten gehender grosser Defect.	—	Magen, Milz, Duodenum, ein Theil des Dünndarms, Coecum u. ein kleiner Lappen d. Leber.	—
51	*Lange*, Prager Vierteljahrschrift. 1845. Bd. 8. S. 45.	Knabe. Neugeb.	Theilweiser Mangel des Zwerchfells links.	Bald.	Alle Baucheingeweide mit Ausnahme des rechten Leberlappens, Colon descendens und der Harnorgane.	L. Lunge ganz zusammengedrückt, Herz verdrängt. Die Percussion ergab am r. Thorax leeren, am linken hellen, tympanitischen Ton.
52	*Streng*, Ebenda. 1856. Bd. 49. S. 178.	Mädchen. Neugeb.	Links.	6 Std.	Magen, Blinddarm, Colon asc. et transv., die Hälfte des Dünndarms, Milz, Theil des linken Leberlappens.	Herz nach rechts verdrängt. Zwerchfellsbruch vermuthet aus den Percussions- und Auscultationsphänomenen.

	schrift für Geburtskunde und Frauenkrankheiten. Bd. 19. S. 404.	Foetus.			d. Duoden., Coecum m. Wurmfortsatz, Anfang d. Dickdarms, Pankreas, fünflappige Milz.	
54	St. Thomas-Hospital in London. Cit. bei *Gruber* l. c.	Männl. Foetus.	Links im musculösen Theile.	—	Der ganze Dünndarm und ein Theil des Colons.	—
55	*Busch.* Cit. bei *Gruber* l. c.	Mädchen.	Links.	½ Std.	Magen, Dünndarm, Colon transv., Oment. maj. et min., Theil der Milz, Pankreas.	—
56	*Ehand,* The med. Times 1850. Febr.	Kind.	Links.	20 Std.	Jejuno-Ileum mit dem Dickdarm bis zu dessen Endstück.	—
57	*Morgan,* London med. Gaz. 1841. May.	Männl. Neugeb.	Im Centrum tendineum r. eine grosse Oeffnung.	1 Std.	Alle Dünndärme, Leber.	R. Lunge rudimentär. Sehr unvollkommene Respiration.
58	*Schöller,* Rust's Magazin für die gesammte Heilkunde. Bd. 59. 1842.	Mädchen. Neugeb.	Es fehlte das Zwerchfell rechts bis auf eine halbmondförmige Platte.	½ Std.	Gedärme, ein gesonderter rechter Leberlappen und die rechte Niere.	Herz u. Thymus nach links verdrängt. Die zweite Hälfte des Duodenum stieg durch eine rechts neben der Wirbelsäule befindl. Lücke in d. Brusthöhle.
59	*Blöst,* Med. Correspondenzblatt bayr. Aerzte. 1846. Nr. 22.	Männl. Neugeb.	Vom Zwerchfell rechts war nur ein zungenförmiger Fortsatz vorhanden, der sich vom Schwertfortsatze ? ?	—	Theil des rechten Leberlappens, grosser Theil der Dünn- und Dickdärme.	—
60	*Duguet,* Diss. De la hernie diaphr. Paris 1666.	Knabe. Neugeb.	Rechts eine ovale Oeffnung zwischen d. Insertion d. letzten Rippe und der Insertion am Querfortsatze des 1. Lendenwirbels.	¼ Std.	Leber m. Gallenblase, Dünndarmschlingen und die Hälfte des Dickdarms.	—
61	*Haller,* Schmidt's Jahrbücher. Bd. 122. S. 336.	Neugeb.	Spalten im sehnigen Theile links.	—	Magen, Dünndarm, linker Leberlappen.	L. Lunge wenig entwickelt.
62	*Chand of Wye,* ebenda.	Neugeb.	Links im Centrum tendin.	20 Std.	Fast der ganze Darmkanal.	L. Lunge wallnussgross.
63	*Baron,* Archiv génér. VII. p. 142.	Neugeb.	Rechts eine grosse runde Oeffnung.	—	Magen, Dünndarm und ein Theil des recht. Leberlappens.	—
64	*Detrès,* Transact. med. XII. p. 309.	Neugeb.	Die linke Zwerchfellshälfte fehlte fast gänzlich.	—	Magen, Dünndarm, ein Theil des linken Leberlappens.	—

Nummer	Beobachter und Quelle	Geschlecht und Alter	Sitz und Gestalt der Oeffnung	Zeitraum zwischen Entstehung und Tod	Vorgefallene Eingeweide	Bemerkungen
65	*Cruveilhier*, Traité d'anat. path. I. p. 610.	Kind.	Links.	4 Monate.	Magen, Dünndarm, Milz.	Starb an linksseitiger Pneumonie.
66	Derselbe, Ibidem.	Kind. 3 Jahre.	Rechte Zwerchfellshälfte fehlte fast vollständig.	3 Jahre.	Rechter Leberlappen.	—
67	*Spessa*, Memoria della societate med. chir. di Bologna. Vol. I. Fasc. 2.	Monstrosität.	Totaler Mangel des Zwerchfells.	—	Baucheingeweide in der Brusthöhle.	—
68	*Willigk*, Prag. Vierteljahrschrift. 1856. S. 33.	Knabe. 7 Tage.	Links.	—	Magen, Milz, Netz, Colon transversum.	—
69	*Otto*, Monatsschrift f. Geburtskunde u. Frauenkrankheiten.	Weibl. Foetus.	Rechts und links.	—	Leberlappen, Milz u. Colon.	Hämicephalus. Hernia vera dextra, hernia spuria sinistra.
70	*Bednar*, Krankheiten der Neugeborenen und Säuglinge. Wien 1852.	Knabe. 26 Tage.	Mediastinum anterius war unvollständig vorhanden.	26 Tage.	Coecum, 4″ Colon, 10″ Ileum.	Mesenterium commune für Jejun.-Ileum und Colon.
71	*Bohn*, Königsberg. med. Jahrb. 1860. Bd. II. S. 67.	Knabe. Neugeb.	Links.	—	Colon ascendens et transversum und ein Theil der Milz.	—
72	*Dubois*, Bullet. de la Soc. anat. de Paris. 1847.	Männl. Neugeb.	Links.	—	Magen, Coecum, Colon ascendens et transversum, Milz.	—
73	*Murphy*, Schmidt's Jahrb. Bd. 122. S. 336.	Kind. 7 Wochen.	Im linken Zwerchfell eine Spalte.	—	Darm.	L. Lunge nicht entwickelt.
74	*Meckel*, Cit. bei *Zwanziger*, Dissert. de hern. diaphr. Halle 1819. S. 26.	Weibl. Foetus.	Links das Zwerchfell sackartig ausgebuchtet.	—	Magen, Jejunoileum, Coecum, Colon, Milz.	—
75	*Vitter*, Schmidt's Jahrbücher. Bd. 122. S. 336.	Hohes Alter.	Links eine kleine Oeffnung.	—	Der ganze Dünndarm.	L. Lunge bedeutend comprimirt.
76	*Bonn*, Tab. anat. chir. 1828. Tab. 20 u. Schmidt's Jahrb. Bd. 89. S. 171.	?	Foramen oesophageum erweitert.	—	Milz, der grösste Theil des Magens.	Hernia vera.
77	*Druitt*, Lancet 1852.	Mädchen.	Das Zwerchfell am l. Centrum tendin. nicht vollständig	Gleich.	Cardia des Magens.	—

		Foetus.	Wirbelsäule.			
79	*Hillier*, London path. Soc. XII. p. 115.	Mädchen. 6 Monate.	Rechts hinten neben d. Wirbelsäule ein rundes Loch mit sehnig verdickten Rändern.	6 Monate.	Partie des Dünndarms, Dickdarmschlingen.	Rechte Lunge comprimirt. Cyanose; konnte niemals auf der linken Seite liegen.
80	*Vrolik, W.*, Tab. ad illustrandam embryogenesin. Tab. 69.	Mädchen. 12 Tage.	Rechts eine grosse Oeffnung.	12 Tage.	Dünndarm.	Magen stark ausgedehnt, aber an normaler Stelle.
81	*Geof. St. Hilaire*, Schmidt's Jahrb. Bd. 122. S. 336.	Kind. Neugeb.	Auf der rechten Seite fehlte das Zwerchfell.	—	Magen, Dünndarm, rechter Leberlappen.	Lunge wenig entwickelt.
82	*Casper, L.*, Handbuch der ger. Medicin. 1858. 2. Aufl.	Männl. 4 Std.	R. in d. Mitte eine dreieckige mit weisslichen, fast knorpligen Rändern versehene Oeffnung.	4 Std.	Leberlappen, Dünndarmschlingen.	R. Lunge etwa bohnengross, luftleer.
83	*Houelet Dupuy*, Cit. bei *Duguet* l. c.	Knabe, todtgeb.	Rechts im sehnigen Theile.	—	?	Monstrosität.
84	*Martin St. Ange*, Schmidt's Jahrb. Bd. 122. S. 336.	Kind. 15 Tage.	Rechte Zwerchfellshälfte perforirt.	15 Tage.	Dünndarm u. ein Stück Leber, das sich gleichmässig als Verlänger. d. Leber documentirte.	—
85	*Billroth*, D. Archiv für klin. Med. Bd. X. Heft 2.	Mann. 55 Jahre.	Handgrosses rundes Loch im rechten Zwerchfell.	55 Jahre.	Halbe Leber und Darmschlingen.	Während des Lebens hatten alle Erscheinungen gefehlt.
86	*Robinson*, Brit. med. Journal 1860. No. 3.	Knabe. Neugeb.	Das Zwerchfell war links nur in einigen Lagen vorhanden.	—	Dünndarm, Milz waren links, der Magen rechts.	Cyanose; Dämpfung über d. ganzen Thorax, harter Leib. Herz nach vorn u. rechts verdr.
87	Fall III. Im anatomischen Institute zu München.	Ausgetragenes Mädchen.	Vom Zwerchfell links ist nur ein halbmondförmiger Streifen vorhanden.	—	Magen, Milz, Dünndarm, Netz, Coecum, Colon ascend. et transvers., ein Theil d. l. Leberlappens.	—
88	*Guesnard*, cit. bei *Duguet* l. c. p. 94.	Mädchen. 5½ Jahre.	Rechts.	—	Leber.	—
89	*Monro*, cit. bei *Dreifuss* l. c.	Weibl. 22 Jahre.	Links eine 2½″ lange, 1½″ breite Oeffnung mit callösem Rande.	22 Jahre.	Netz, ein Theil des Colon, welches eingeklemmt war.	Litt immer an Schmerzen im untern Theil d. l. Brust. Starb unter d. Erscheinungen innerer Einklemmung, nachdem sie sich kurz vorher beim Tanzen verdorben hatte.

Nummer	Beobachter und Quelle	Geschlecht und Alter	Sitz und Gestalt der Oeffnung	Zeitraum zwischen Entstehung und Tod	Vorgefallene Eingeweide	Bemerkungen
90	*Chauvet*, cit. bei *Kirschbaum*, Diss. de hernia ventric. 1749.	Hauptmann.	Links ein ringförmiges Loch mit knorpligen Rändern.	—	Magen, Theil des Colon, oberer Theil der Milz.	Magen stark ausgedehnt und etwas incarcerirt.
91	*Rudolphi*, beschrieben von *Fehleisen*, Diss. de hern. et fiss. diaphragm. Tübingen 1828.	Mann. 57 Jahre.	Links im fleischigen Theile eine kleine, runde Oeffnung.	57 Jahre.	Colon transversum, Netz, Milz.	Herz und Mediastinum nach rechts verdrängt.
92	*Petit*, Diction. des sciences medic.	Mann. 40 Jahre.	Links eine Spalte im sehnigen Theile, 2″ lang, 1″ breit.	40 Jahre.	Colon, Netz, Fundus ventriculi.	Litt fortwährend an Kolikschmerzen, Erbrechen, Erstickungsanfällen; bei vollem Magen etwas Erleichterung. Starb an einer andern Krankheit.
93	*Leprotti*, Morgagni in Epist. 14, Art. 11.	Alter Mann.	Links vorne zwischen dem Bündel vom Proc. xiphoid. u. dem Costalursprung.	—	Theil des Colon.	Starb an einer Gehirnkrankheit.
94	*Larussae*, Kleinert's Repertor. 1832. S. 43.	Mann. 27 Jahre.	Rundliches Loch im sehnigen Theile.	27 Jahre.	Colon transversum.	Litt schon von Kindheit an an Leibschmerzen in d. obern Bauchgegend. Ohne näher bekannte Ursachen plötzl. Erscheinungen innerer Einklemmung und nach 9 Tagen Tod. Hernia vera.
95	*Basedow*, Caspari's Wochenschrift. 1837. S. 391.	Mädchen. 3¼ Jahre.	Ein thalergrosses Loch mit glatten, knorpligen Rändern an der hintern innern Fläche der Rippen links.	3¼ Jahre.	Magen, Netz, 8″ Dünndarm, Colon transversum et descendens, Milz.	Herz nach rechts verdrängt. Hatte oft nach dem Essen Beschwerden. Vermuthung von Vergiftung.
96	*Gadechens*, Schmidt's Jahrb. Bd. 19. S. 203.	Kind. 1¼ Jahre.	Foramen oesophageum bedeutend erweitert.	1¼ Jahre.	Colon transvers., Netz, Duodenum, Jejunum, Magen (halb um seine Axe gedreht).	Herz nach r. verschoben. Hatte Nachmittags erbrochen, weshalb d. Arzt gerufen wurde.

	1837. p. 705. Cit. bei *Würth* l. c.	19 Jahre.	der Wirbelsäule eine Oeffnung, mit deren Rändern der Darm verwachsen war.		Netz.	seit 2 Jahren Unmöglichkeit auf d. r. Seite zu liegen. Nach d. Heben einer schweren Last plötzl. Schmerzen im Unterleib u. hierauf die Erschein. innerer Einklemmung. Tod nach 5 Tg.
98	*Würth*, Dissertation: Ueber Zwerchfellsbrüche. 1847. S. 24.	Mann. 57 Jahre. Maler.	Rechts hinter dem Sternum und den Knorpeln der 6. bis 9. Rippe eine 4—5 Finger breite Bruchpforte.	57 Jahre.	Pars pylorica ventriculi, Netz, Colon ascendens et transversum.	Hernia vera. Bruchsack besteht aus d. Bauchfell, d. fibrösen Gewebe d. Zwerchfells u. d. Pleura. Tod an Rachenkrebs.
99	*A. Cooper*, Vorlesungen über Chirurgie von *Alex. Lee*, übers. von *Schütte*. Leipzig 1838.	Frau. 28 Jahre.	Links im musculösen Theile ein rundes 2 Daumen breites Loch mit glatten, sehnigen Rändern.	28 Jahre.	11″ Colon transvers., Theil des Netzes, welches mit der Bruchpforte verwachsen ist.	Litt von früher Kindheit an an Athembeschwerden, Schmerzen in d. l. Brust nach schweren Arbeiten. 4 Tage vor d. Tode Einklemmungserscheinungen.
100	*Lambron*, Gaz. med. de Paris 1839. No. XII.	Frau. 77 Jahre.	Im Centrum tendin. rechts ein faustgrosses rundes Loch.	—	Flexura coli dextr., Leber.	Bruchsack. Hernia vera. R. Lunge nach vorn verdrängt. Wurde überfahren und starb im Hôtel Dieu.
101	*Schrant*, Schmidt's Jahrb. Bd. 88. S. 169.	Junge. 15 Jahre.	Links hinten zwischen Pars lumbalis et costalis eine runde Oeffnung mit glatten, sehnigen Rändern.	15 Jahre.	Magen, Colon transversum, Netz.	Herz nach rechts verdrängt. L. Lunge comprimirt. Hielt sich immer nach vorn übergebeugt und hatte von Jugend auf Athembeschwerden.
102	*Wiederhofer*, Jahrb. für Kinderheilkunde. II. S. 37.	Knabe. 14 Tage.	Weite Spalte links im musculösen Theile.	—	Sämmtliche Dünn- u. Dickdärme mit Ausnahme des Duodenum, des Colon descendens und Rectum.	Wurde am 7. Tage plötzlich cyanotisch nach vorhergegang. Gesundsein; Anfälle von Cyanose sehr häufig bis zum Tode. Percussionsschall leer. Herz nach rechts verdrängt.
103	*Wegscheider*, Monatsschrift f. Geburtskunde. 1862. S. 404.	Knabe. 3 Jahre.	Ruptur im linken Zwerchfelle.	—	Milz, halber Magen.	Erkrankte an einem dargereichten Brechmittel sehr bedenklich und starb.
104	*Lawrence*, Lancet 1835. p. 750.	Mann.	Hinten neben der Wirbelsäule im Zwerchfell links eine grosse, runde Oeffnung.	—	Netz, Colon descend., Milz, Pankreas.	Bisher gesund, erkrankte nach einem anstrengenden Marsche mit Schmerzen in der l. Brust; keine Respiration links. Herz nicht an normaler Stelle. Tod nach einigen Tagen.

Nummer	Beobachter und Quelle	Geschlecht und Alter	Sitz und Gestalt der Oeffnung	Zeitraum zwischen Entstehung und Tod	Vorgefallene Eingeweide	Bemerkungen
105	*Beck*, London. path. Soc. Vol. VI. p. 220.	Frau. 24 Jahre.	Links eine runde, glattwandige Oeffnung, welche die Faust durchliess.	—	Magen, Netz, Milz, 2′ Colon.	Wurde nach d. Essen plötzl. von heftigen Schmerzen in der Brust befallen, livid; Brechreiz. Tod bald eingetreten. Herz nach rechts verdr. Axendrehung des Magens.
106	*Curran*, Lancet 1860. Decbr.	Mann. 19 Jahre.	Links im sehnigen Theile ein grosser Defect mit glatten, callösen Rändern.	—	Magen, Milz, Darmschlingen. Axendrehung des Magens.	Litt schon als Knabe nach dem Essen an Brustbeklemmung, Dyspnoe, Herzklopfen. Herz nach rechts verdrängt. Linke Lunge comprimirt.
107	*Little*, Brit. med. Journ. 1878. March. p. 417.	Frau. 60—70 J.	Links hinter dem Brustbein und den Rippenknorpeln.	—	15″ Colon transversum.	Bruchsack. Hernia vera.
108	*Copemann*, Schmidt's Jahrb. Bd. 89. S. 172.	Frau. 35 Jahre. schwanger.	Links neben d. For. oesoph. 3 Finger grosse Oeffnung mit glatten, sehnigen Rändern, mit welchen ein Theil des Netzes verwachsen war.	—	Beträchtlicher Theil des Magens, Netz. Magen eingeklemmt.	Pleuritis; Einklemmungserscheinungen. Die Frau hatte auch einen Nabelbruch.
109	*Linali*, Virch.-Hirsch's Jahresberichte 1877. II. S. 441.	Frau. 40 Jahre.	Eine abnorme Zwerchfellslücke links neben dem For. oesophag., welche durch einen Strang in 2 ungleiche Hälften getheilt war.	—	Stark ausgedehnter Magen mit Ausnahme der Cardia.	Während des Lebens gastrische Störungen, öfter d. Gefühl einer zur Brust aufsteigenden Kälte nach Genuss von Wasser. In der Mitte der grossen Curvatur ein Ulcus rot. Tod an acuter Erkältung.
110	*Vedié*, ebenda. 1871. II. S. 451.	Mann.	In der Mitte der l. Zwerchfellshälfte eine runde, etwa fünffrankstückgrosse Oeffnung.	—	L. Knie des Col. transvers. Theil d. grossen Netzes in einem aus Peritoneum u. Pleuradiaphragma gebildeten Bruchsack.	Linke Lunge comprimirt; Herz nach rechts verdrängt. Hernia vera.
111	*Fleury*, Canstatt's Jahresber. 1857. III. S. 265.	Mann. 59 Jahre.	Links in der Nähe des For. oesophag. eine ziemlich enge Oeffnung.	—	Magen, gr. Netz, Milz (klein u. atrophisch), Col. transvers waren in einem aus Peritoneum	Linke Lunge nach oben gedrängt und rudimentär. Hernia vera.

112	*Willigk*, Prager Vierteljahrschr. 1856. Bd. 51. S. 33.	Mann. 33 Jahre.	Mittlerer Theil des Diaphr. offen und durch Lig. suspens. in 2 seitl. Abtheilungen gebracht, deren jede mit einem Pleuraraum communicirt.	—	[illegible] Theil des Darmes im linken Pleuraraum; im rechten war nichts.	[illegible] des Lebens wurde linksseitiger Pneumothorax angenommen.
113	*Boulland*, Bull. de la Soc. anat. 1846. p. 333.	Knabe.	Links im musculösen Theile, der im Ganzen sehr schwach entwickelt war, eine 5 Cm. grosse Oeffnung.	—	Magen, Dünndarm, Colon transvers. et descend., Milz.	Bruchsack. Hernia vera.
114	*Edwards*, Bayr. Correspondenzblatt. 1846. Nr. 23.	Frau. 23 Jahre.	Links in der Nähe d. For. oesophag. eine Oeffnung mit gleichmässig beschaff. Bruchring.	—	Colon transvers., Netz und die Pars pylorica des Magens.	Bekam während d. Schwangerschaft plötzlich Athemnoth, Schmerzen in der Herzgegend; am Ende der Schwangerschaft ein 2. Anfall, dem sie erlag.
115	*Cruveilhier*, ebenda.	Frau. 75 Jahre. rhachitisch.	Links.	—	Ein grosser Theil der Gedärme vom Bauchfell umhüllt.	Herz nach rechts gedrängt. Starb unter den Erscheinungen der inn. Einklemmung, welche durch Axendrehung des Mesenteriums zu Stande gebracht wurde. Hernia vera.
116	*Lesser* in Rust's Magazin. 1834. Bd. 57. S. 75, 90.	Soldat. 25 Jahre.	Runde Oeffn. im Zwerchfell links neben d. For. oesoph. mit fibrösen Rändern. Oeffn. schien nicht gerissen, sondern durch Mangel einer Muskelportion entstanden.	—	Magen ausgedehnt, an einer Stelle perforirt, wahrscheinlich durch einen Sturz vom Pferde, der 48 Stunden vor dem Tode erfolgt war.	Herz nach rechts verdrängt. Linke Lunge geschrumpft und etwas verkümmert.
117	*Loder*, cit. bei *Sömmering* l. c.	Mann. 30 Jahre.	Links. Foramen oesophag. abnorm weit.	—	Magen, Milz, Netz.	*Sömmering* zählt diesen Fall zu den angeborenen.
118	*Iljenski*, Neumeister's Repertor. 1842. S. 176.	Bursche. 18 Jahre.	Links eine kreisrunde, drei Finger breite, glattwandige Oeffnung.	—	Milz, Magen, Colon, Netz, Pankreas.	Magen war in der Oeffn. eingeschnürt; litt seit Kindheit an Schmerzen in der Herzgegend, Erbrechen. Wurde plötzlich von Schmerzen überfallen und starb 5 Stunden darnach.

Nummer	Beobachter und Quelle	Geschlecht und Alter	Sitz und Gestalt der Oeffnung	Zeitraum zwischen Entstehung und Tod	Vorgefallene Eingeweide	Bemerkungen
119	*Valette (Delore)*, Gaz. des hôp. 1852. p. 455.	Mann. 38 Jahre. Bauer.	Links im sehnigen Theile u. hinten nahe der Mittellinie eine 4 Cm. grosse Oeffnung.	—	Magen.	Perforation d. Magens, Einklemmung.
120	*Goblet*, Bullet. de la Soc. anat. T. XXI. p. 243.	Frau. 80 Jahre.	Rechts eine Oeffnung bis zur 4. Rippe zwischen dem Proc. xiphoideus und dem 1. Costalzacken.	—	Faustgrosser Netzklumpen das Bauchfell vor sich herschiebend.	Axendrehung des Colon wegen Verlagerung des Netzes. Starb an Tuberculose des Peritoneum.
121	*Béclard*, Deux epiplocèles diaphragm. Paris 1823.	Frau, sehr fett.	Vorn beiderseits zwischen d. Diaphragmabündel, das vom Proc. xiph. kommt, u. d. beiden ersten Costalursprüngen sind 2 runde Oeffnungen getrennt durch das Lig. susp. hepatis, in welche sich das Bauchfell fortsetzt.	—	Fettes Netz.	Bruchsack vollkommen gebildet. Die Fasern d. Zwerchfells, welche sich an d. Schwertfortsatz ansetzen, fehlten gänzlich. Hernia vera.
122	*Marsh Howald*, Lancet 1867. I. p. 10.	Mann.	Linke Zwerchfellshälfte war bruchsackartig bis zur 3. Rippe emporgewölbt.	—	Magen.	In der l. Hälfte fehlte jede Muskelfaserung; am l. Schenkel, der verkürzt war, fanden sich einzelne Bündel einer blassen Musculatur.
123	*Klingelhöffer*, Berliner klin. Wochenschr. 1877. Nr. 13.	Mann. 22 Jahre.	Links im fleischigen Theile eine grosse mit sehnigen Rändern versehene Oeffnung von ovaler Gestalt.	(11 Std.)	Magen, Milz, 25 Cm. der Flexura coli sinistr., grosser Theil des Netzes, das mit der Oeffnung verwachsen war.	Litt in d. letzten Zeit öfter an Ekel, Aufstossen und erkrankte nach einer reichlichen Mahlzeit an heftigen Schmerzen im Leib. Tod nach 11 Stunden. Magen eingeklemmt und perforirt. Herz nach rechts verdrängt. Linke Lunge comprimirt.

Nummer	Autor und Quelle	Alter, Geschlecht, Beschäftigung	Ursache	Sitz und Gestalt der Oeffnung	Zeitraum zwischen Entstehung und Tod	Eingeweide, welche in der Brusthöhle liegen	Bemerkungen
124	*Morgagni*, De sede et causis morborum. L. IV. Ep. LIV. Art. 10.	Mann. 25 Jahre.	Stichwunde, 4 Finger breit unter dem Proc. xiph. links von der Gegend der 4. Rippe.	Links im Zwerchfelle eine lange Wunde.	13 Std.	Magen u. ein Theil des Netzes.	—
125	*Glandorp* bei *Morgagni* l. c. Art. 12.	Soldat.	Stichwunde.	For. oesophag. durch den Stich erweitert.	Bald.	Theil des Magens, Duodenum, Colon.	Unter hochgrad. Athemnoth ging der Kranke zu Grunde.
126	*Heer*, ibidem.	Mann.	Messerstich zwischen 4. u. 5. Rippe links.	Links eine kleine enge Wunde.	9 Tage.	Dünndärme.	8 Tage gesund, am 9. eine Ohnmacht, der er nach 24 Stund. unter beschwerlichem und tiefem Athmen erlag.
127	*Guillemet*, ibidem.	Mann.	Wunde, etwa kleinfingergross.	Links im fleischigen Theile des Zwerchfells.	8 Monate.	Ein grosser Theil des Colon.	—
128	*Pareus*, Arzneispiegel. Lib. 9. Cap. XXX. p. 354.	Latomus.	Daumengrosse Stichwunde.	In der Mitte des sehnigen Theils im Zwerchfell.	3 Tage.	Magen.	—
129	*Valentinus*, cit. bei *Dreifuss*.	Mann.	Verletzung etwa 4—5 Cm. lang.	Links.	3¼ Tage.	Magen, Pankreas, Netz, Colon.	Klagte zuerst über Schmerzen in der Cardia, erbrach dann alles Genossene.
130	*Meckel*, Path. Anatomie. Bd. II. S. 465.	Mann.	Wunde zwischen der letzten wahren u. 1. falschen Rippe links.	Links.	3 Monate.	Netz, welches zum Theil auch aus der äusseren Wunde vorgefallen war.	Tod an Empyem.
131	*Smith*, citirt bei *Dreifuss*.	Mann.	Wunde durch eine spitzige Waffe.	Links.	3 Monate.	Magen.	Starb an der Einklemmung des in die linke Brust vorgefallenen Magens.
132	*Sennert*, Practic. Lib. II. Pars II. Cap. XV.	Mann. Student.	Schwertstich, der vorn zwischen 4. u. 5. Rippe eindrang u. hint. an d. 9. Rippe wieder herausging.	Links im Centrum tendineum.	5 Monate 5 Tage.	Magen, Netz, Pankreas.	Heilung nach 2 Mon.; nach 5 Mon. Aufstossen galliger Massen, woran Pat. nach 5 Tagen zu Grunde ging. Herz nach rechts verdrängt.

Nummer	Autor und Quelle	Alter, Geschlecht, Beschäftigung	Ursache	Sitz und Gestalt der Oeffnung	Zeitraum zwischen Entstehung und Tod	Eingeweide, welche in der Brusthöhle liegen	Bemerkungen
133	*Boyle*, Edinbourg. Med. and Surgical. Journ. 1812. p. 42.	Soldat. 40 Jahre.	Stichwunde in die linke Seite zwischen 6 u. 7. Rippe schief nach abwärts laufend.	Links im fleischigen Theile mit glattem Rand versehene Oeffnung.	11 Monate.	Jejunum, Ileum, Colon transversum, Netz.	Klagte 7 Monate nach der Verletzung über Unordnung in den Gedärmen, was aber wieder verging; konnte keine schweren Arbeiten mehr verrichten. Tod unter den Erschein. acuter Einklemmung.
134	*Kirschbaum*, Diss. de hernia ventriculi. 1749.	Mädchen. 19 Jahre.	Schusswunde links zwischen 5. und 6. Rippe.	Links im sehnigen Theile, 3 — 4 Daumen breit.	1 Tag.	Magen, Netz, Milz (ebenfalls angeschossen).	Heftige Bauch- u. Brustschmerzen; Neigung zu Erbrechen, aber wegen enormer Schwäche kein wirkliches Erbrechen. Herz nach rechts verdrängt.
135	*Pareus*, citirt bei *Dreifuss.*	Hauptmann.	Schusswunde durch den Proc. xiphoid. ein- und zwischen 5. u. 6. Rippe links wieder ausgedrungen.	Links vorn im fleischigen Theile eine etwa fingerbreite Oeffnung.	8 Monate.	Colon.	Wunde heilte, aber gegen Abend brachen stets heftige Schmerzen in den Därmen aus, welche die Nacht durch währten und den Kranken aufrieben.
136	*Godefroy.*	Mann. 16 Jahre.	Verschüttung.	L. im sehnigen Theile eine 4 Daumen lange, $1^1/_2$ Daumen breit. Risswunde.	12 Std.	Magen, Colon, Netz, Dünndarm.	Sehr bedeutende Dyspnoe, kalte Schweisse.
137	*Wright* u. *Cooper*, Medico-chirurgical Transaction. London 1825.	Mann. 27 Jahre.	Sturz von einem Wagen.	Links eine daumenlange Oeffnung.	2 Tage.	Theil d. Magens, der von der Zwerchfellswunde fest umschnürt war.	Der Kranke fühlte sich auf der ganzen Reise (1 Tag lang) gesund.
138	*Macfedyen*, Salzburger Zeitung. 1824. Bd. 2. S. 21.	Schieferdecker.	Sturz von bedeutender Höhe.	Links in der Mitte des sehnigen Theils. Oeffnung unregelmässig.	1 Jahr.	Magen, Colon, Netz.	Einklemmung.
139	*Bonn, Andreas*, cit. bei *Sömmering*. S. 96.	Mann.	Sturz.	Rechts im fleischigen Theile ein längliches, quer liegendes Loch mit sehnigen Rändern.	2 Jahre.	Colon transversum, Netz.	Mehrere Rippen waren gebrochen. Netz am Rande der Oeffnung adhärent.

140	*Desault*, Chirurg. Wahrnehmungen. 5. Theil. S. 145.	Zimmermann. 39 Jahre.	Sturz vom Invalidenhaus und nach 15 Jahren Sturz von einer Höhe von 20′.	L. im sehnigen Theil die ältere Oeffn. mit glatten Rändern; frische links davon, 3″ lang, gerissen.	15 Jahre.	Magen, Colon.	Herz nach rechts verdrängt. Milz am Rande der Oeffnung.
141	*Preuss*, Salzburger Zeitung. 1798. S. 265.	Grenadier. 72 Jahre.	Sturz von einem Fenster d. 2 Stocks.	Rechts 2″ von d. Vena cava entfernt eine 2″ breite Oeffnung mit wulstigen Rändern.	20 Jahre.	Colon transversum, Ileum, Jejunum.	Erbrechen und Schwindel. Ueber Erscheinungen von Seite der Lungen und des Herzens nie Klagen.
142	*Dreifuss*, Dissert.	Zimmermann. 69 Jahre.	Sturz.	Rechts im sehnigen Theil $1\frac{1}{2}$″ lang, von rundlicher Form.	?	Colon transversum.	Rippenbrüche vorhanden. Tod an Empyem.
143	*Fontani*, Diction. des sciences medicales. No. 9.	Mann. jung.	Dolchstich in die epigastr. Gegend.	Links das Foramen oesophageum erweitert.	1 Jahr.	Magen nebst einem Theil des Netzes.	Erbrechen.
144	*Blancand*, cit. bei *Sömmering*.	Soldat.	—	Rechts.	?	Magen.	Von *Sömmering* unter die erworbenen gezählt.
145	*J. B. Monteggia*, im Handbuch der path. Anatomie von Meckel. Bd. II.	Mann.	Das Rad eines Wagens ging über Brust und Bauch.	Links ein Riss im Zwerchfellsmuskel.	Bald.	Magen, Dünndarm. Colon transversum.	—
146	*G. Clarke.*	Mann. 40 Jahre.	Fall mit 2 Rippenbrüchen.	Links eine Spalte vor dem For. oesophag.	1 Jahr.	Colon transversum, linker Leberlappen.	Die in der Brusthöhle befindlichen Eingeweide waren eingeklemmt. Einklemmung.
147	*Bignardi*, Sull' ernia diaphr. Modena 1827.	Mann. 60 Jahre.	Fall auf die linke Rippengegend.	Rechts unter d. Knorpel der 7. Rippe u. dem Schwertfortsatze ein Loch mit weichen zarten Rändern.	Viele Jahre.	Colon transversum. Netz.	Bruchsack. Einklemmung.
148	*Morgan*, Kleinert's Repertor. 1834. S. 162.	Maurer. 54 Jahre.	Druck u. Erschütterung durch einen Baumstamm.	Links in der Nähe des For. oesoph. eine runde Oeffnung mit glatten Rändern.	17 Jahre.	Magen, 9′ Dünndarm, 4′ Dickdarm, Netz, Milz.	Litt seit der Zeit an Athem- u. Verdauungsbeschwerden; Dyspnoe. Einklemmung.
149	*Davat*, Arch. génér. Septbr. 1834.	Mann.	Prügelei mit mehreren Verletzungen.	Links ein lappiger Riss im Zwerchfell in d. höchsten Wölbung desselben.	18 Std.	Magenblindsack.	Tod unter d. Zeichen einer Gehirncompression.

Nummer	Autor und Quelle	Alter, Geschlecht, Beschäftigung	Ursache	Sitz und Gestalt der Oeffnung	Zeitraum zwischen Entstehung und Tod	Eingeweide, welche in der Brusthöhle liegen	Bemerkungen
150	*Gaultre de Claubry*, Journ. hebdom. 1834. No. 34.	Conducteur. 59 Jahre.	Sturz v. Wagen.	Das Diaphr. war links vom Pr. xiph. u. d. Rippen losgetrennt und dann war noch ein Riss 2″ lang in d. Richtung d. Fasern.	9 Tage.	Theil des Dünndarms, Bogen des Colon, Magen.	Fühlte sich erst einige Tage nach dem Sturz unwohl, matt, bekam Husten, Schmerzen in der linken Brust.
151	*Olivet*, Journal de médec. de Lyon. 1843. Juillet.	Mann. 45 Jahre.	Verschüttung.	Rechts in dem stark nach aufwärts gedrängten Diaphrag. ein 20 cm. langer Riss.	14 Tage.	Rechte Leberlappen, Hälfte d. Colon.	Diagnosticirt wurde Pneumohydrothorax.
152	*Hager*.	Mann. 20 Jahre.	Sturz von beträchtlicher Höhe.	Eine 3 Daumen lange Ruptur links im Centrum tendineum.	Bald.	Magen, Theil des Duodenum.	Erbrechen, behinderte Respiration. Lunge comprimirt. Herz nach rechts verdrängt.
153	*Krauss*, Chir. Klinik der Josefsakademie. 1830—31.	Soldat.	Sturz und Verschüttung.	Links eine runde zerrissene Oeffnung von Kindskopfgrösse.	?	Magen, Duodenum, Milz, Pankreas, Theil des Dünndarms, grosses Netz.	Herz nach rechts verdrängt. Linke Lunge beinahe vollständig comprimirt.
154	*Richter's* Bibliothek. Bd. 13. S. 432.	Mann.	Stichwunde.	L. im sehnigen Theile.	5 Monate.	Magen.	—
155	*Langenbeck* nach *Hildanus* in Chirurg. 4. S. 547.	Mann.	Stichwunde unter dem Brustbein eingedrungen.	Links.	8 Monate.	Ein grosser Theil des Colon.	Litt häufig an Koliken. Colon aufgetrieben und in der Wunde incarcerirt.
156	*Richter's* Bibliothek. Bd. I. S. 119.	Mann.	Stichwunde von hinten zwischen 6. und 7. Rippe eingedrungen.	Links im muskulösen Theile.	6 Tage.	Theil d. Colon (eingeklemmt und gangränös).	Hatte bis zum andern Tage gar keine Schmerzen.
157	*Dupuytren*, Verletzungen durch Kriegswaffen. S. 548.	Arbeiter.	Stichwunde.	Links eine 1½ Daumen lange Wunde.	3 Tage.	Magen.	—
158	*Popp* in Hueter u. Lücke, beobachtet von *Gietl*.	Mädchen. 18 Jahre.	Stichwunde hinten am 8. Intercostalraum links eingedrungen.	Links eine ½ Gulden grosse Oeffnung mit vernarbten, glatten Rändern.	2 Jahre.	Netz und 6″ vom Col. transvers.	Stichwunde aussen geheilt. Starb an den Erscheinungen innerer Einklemmung.

159	Ebenda, beobachtet von *Lindwurm*.	Schuhmacher. 22 Jahre.	Ueberfahren.	Links 3 Cm. vom For. oesoph. entfernt beginnt eine Spalte, welche 12 Cm. nach rückwärts und seitlich verläuft	11 Jahre.	Magen, Milz, Pankreas.	Bekam beim Tanzen plötzlich Stechen links. Wurde im Leben diagnosticirt.
160	*Lieutaud*, Histor. anatom. med. Lib. I. Sect. IV. Observ. 510.	Mann.	Schusswunde.	Das Zwerchfell war im fleischigen Theile durchbohrt.	1 Jahr.	Colon.	—
161	Derselbe.	Mann.	Schusswunde.	Links.	2 Jahre.	Theil des Colon, welcher dem Magen zunächst lag.	—
162	*Percy*, Diction. des sciences med. p. 218.	Fuhrknecht.	Fall vom Wagen und Ueberfahren.	Risswunde links vom Sternum bis zum Centr. tendin. sich erstreckend.	Einige Stunden.	Alle nicht fest angewachsene Eingeweide.	—
163	Derselbe, ibidem. p. 219.	Soldat.	Sprung von einer Höhe herab.	Rechts eine Risswunde.	Bald.	Ein grosser Theil der Eingeweide.	—
164	Derselbe, ibidem.	Junger Mann.	Sturz und Druck durch ein schweres Fass.	Riss im Zwerchfell links.	Sofort.	Magen, Milz, Netz und Gedärme.	—
165	*Huber*, Diss. Ueber Zwerchfellsbruch. Basel 1852.	Maurer. 45 Jahre.	Beim Umstürzen einer Mauer auf d. Rücken getroffen.	Links im muskulösen Theil eine 2″ breite glattrandige Oeffnung.	3 Jahre.	1′ Colon. Theil Netz. Flexura sigmoidea.	Herz nach rechts verdrängt. Hatte anfangs geringgradige Erscheinungen, später lebhaftere. Incarceration.
166	*Rust*, Handbuch der Chirurgie. VIII. S. 515.	Hauptmann. 24 Jahre.	Lanzenstich unter d. 8. Rippe links.	Links eine etwa daumenbreite Oeffnung, die mit sehnigen Fäden mit d. Colon verwachsen war.	4 Jahre.	Colon transvers. z. Theil eingeklemmt.	Seit der Verletzung in der Reg. epig. inf. sin. Schmerzen; nach einer durchschwelgten Nacht plötzlich Schmerzen im Unterleib und dann die Erscheinungen innerer Einklemmung und Tod nach 6 Tagen.
167	*Hesselbach*, D. Lehre von den Eingeweidebrüchen. Würzburg 1830. I. S. 21.	Arbeiter. 39 Jahre.	Sturz, und nach 15 J. wieder 20′ hoch herab.	Links ein rundes $2^1/_2$ daumenbreites Loch mit dicken Rändern.	15 Jahre.	Magen, Col. transvers.	Nach dem 1. Sturz fortwährend Schmerzen in der linken Brust, Husten u. dgl.
168	*Reisig*, Diss. De ventriculi in cavo thoracis situ. Berolini 1823.	Schiffer. 24 Jahre.	Stichwunde zwischen 7. u. 8. Rippe links.	Links eine rundliche Oeffnung.	Mehrere Stunden.	Grösste Theil des Magens, der ebenfalls verwundet war.	Herz etwas nach rechts verdrängt.

Nummer	Autor und Quelle	Alter, Geschlecht, Beschäftigung	Ursache	Sitz und Gestalt der Oeffnung	Zeitraum zwischen Entstehung und Tod	Eingeweide, welche in der Brusthöhle liegen	Bemerkungen
169	*Cooper*, Vorl. über Chirurgie v. *A. Lee*, übersetzt v. *Schütte* 1838.	Mann. 30 Jahre.	Sturz von einem Hause 36′.	Rechts im muskulösen Theile in der Nähe des sehnigen.	20 Std.	Laqueus ilei (eingeklemmt).	Die 6 untern Rippen waren gebrochen. Erbrechen, Singultus.
170	*Puzey*, Lancet 1877 Vol. II. p. 571.	Mann. 56 Jahre.	Fall auf die linke Seite von einer Höhe von 24′ herab.	Links eine Risswunde durch den muskulösen u. sehnigen Theil, 4″ lang.	45 Std.	Linker Leberlappen, 3″ Col. transvers Magen, Thl. d. Netzes.	Sofort Dyspnoe u. Collaps. Herz nach rechts verdrängt; Lunge comprimirt. Diagnose: H. d. mit Wahrscheinlichkeit gestellt.
171	*Bujalsky*, cit. bei *Bardeleben*, Chirurgie. Bd. III. S. 906.	Mädchen. 14 Jahre.	Stichwunde zwischen 8. u. 9. Rippe links.	Links eine 3 Finger breite Oeffnung.	12 Jahre.	Theil d. Col. transversum. Netz (eingeklemmt u. theilweise mit dem Rande der Oeffnung verwachsen)	Klagte seither üb. Schmerzen in der l. Seite, Uebelkeiten, Erbrechen. Tod unter den Erscheinungen innerer Einklemmung.
172	*Leichtenstern*, Berliner klin. Wochenschrift. 1874. Nr. 40.	Mann. 59 Jahre.	Sturz von einem Baume.	Links im sehnigen Theile.	3 Jahre.	Magen, Colon transvers. Theil des Pankreas, Darmschlingen.	Während des Lebens diagnosticirt.
173	*Bernhuber*, cit. bei *Popp* l. c.	Mann. 43 Jahre.	Stichwunde.	Links nahe der Wirbelsäule mit wulstigen, vernarbten Rändern.	?	9′ Dünndarm.	Herz nach rechts verdrängt. Tod an den Erscheinungen innerer Einklemmung.
174	*Spilmann*, Schmidt's Jahrb. Bd. 121. S. 336.	Mann.	Messerstich in die linke Brust. Netzvorfall.	Links eine kleine Oeffnung im Zwerchfell.	11 Tage.	Magen.	Hartnäckige Stuhlverstopfung, Erbrechen. Magen an der Eintrittsstelle in d. Brusthöhle sehr verengt.
175	*Reid*, Edinb. Journ 1840. No. 142.	Schuhmacher. 45 Jahre.	Stichwunde in d. 9. Intercostalraum links in der hintern Axillarlinie.	Spalte im sehnigen Thl. mit callösen Rändern; entspricht in Exspirationsstellung der äussern Narbe.	15 Mon.	Netz, Colon transversum (am Rande etwas verwachsen).	Herz nach rechts verdrängt. Erkrankte wiederholt an Ileus, genass immer wieder, starb aber zuletzt an den Erscheinungen innerer Einklemmung.
176	*Taylor*.	Matrose. 40 Jahre.	Sturz mit Rippenbruch.	Links.	Viele Jahre.	Grosser Theil des Magens, Colon transversum.	9 Monate vor dem Tode zum 2. Male gestürzt und dabei den Fuss gebrochen.

177	*Todd Thompson*, London. Gaz. 1847. Octbr.	Mann. 74 Jahre.	Sturz von einer Höhe von 10′.	L. im sehnigen Theile eine kleine Oeffnung.	1 Jahr.	Col. transvers. et descendens.	Dem Sturze folgte bald Kurzathmigkeit, Bluthusten, Erstickungsgefühl, litt dann viel an Verstopfung, Brechreiz. Einklemmung.
178	*M. Crae*, ibidem. 1835.	Soldat. 44 Jahre.	Schusswunde in der Nähe der linken Brustwarze.	Links hinten im muskulösen Theile.	22 Jahre.	Magen und Colon.	Herz nach rechts verdrängt. Litt seit der Verwundung an Kurzathmigkeit bei d. Arbeit. Tod an Gangrän der untern Extremität.
179	*Michel*, Württemb. Correspondenzblatt. 1853. Nr. 14.	Geistlicher. 34 Jahre.	Als Knabe hoch herunter gefallen.	L. im sehnigen Theile eine etwa Kronenthaler grosse Oeffnung.	?	Theil des Magens und Netzes, welche an den Rändern adhärent waren.	Litt an Magenbeschwerden, Präcordialangst, wurde später geisteskrank und starb in diesem Zustande.
180	*Quintil Rossi*, Schmidt's Jahrbücher. Bd. 89. S. 169.	Mann. 18 Jahre.	Messerstiche.	Links in der Mitte des Zwerchfells mit fibrösen Rändern.	? (20 Std.)	Magen, Theil des Duodenums. Milz.	Litt seit langer Zeit an asthmatischen Beschwerden, besonders nach dem Essen. L. Lunge atrophisch. Herz nach rechts verdrängt.
181	*Jahn*, Deutsche Klinik. 1867. Nr. 35.	Schiffscapitän. 42 Jahre.	Stichwunde links innen von der Mamilla.	Links eine 2 Finger breite Spalte mit fibrösem glattem Rande, gegenüber der äussern Narbe.	6 Jahre.	Thl. d. Colon transvers. Netz, Ileum (eingeschnürt und um seine Axe gedreht).	Herz nach rechts verdrängt. Starb an den Erscheinungen des Ileus.
182	*Berchon*, Gaz. des hôpit. 1862. p. 447.	Mann. 46 Jahre.	Schusswunde unter die l. Brustwarze mit Netzvorfall.	Im Zwerchfell links waren 2 Oeffnungen.	Bald.	Netz.	—
183	*Laurent*, ibidem. 1860. p. 451.	Mann. 32 Jahre.	Messerstich im 8. Intercostalraum lks.	Links eine sehr enge Oeffnung.	10 Jahre.	50—60 Cm. Dickdarm, Netz.	Plötzlich beim Essen einmal Schmerzen. Suffocation, Erbrechen, Tod. Etranglement sehr innig.
184	*Peacock*, London. path. Soc. Vol. XIV. p. 146.	Mann. 50 Jahre.	Compression zwischen 2 Eisenbahnwagen früher.	Handgrosse Spalte im sehnigen Theil d. linken Zwerchfells.	?	Magen, Milz, Colon transversum, fast der ganze Dünndarm.	Linke Lunge comprimirt; Herz verdrängt. Magen mit der Pleura und dem Rande der Oeffnung verwachsen. Dämpfung links mit Bronchialathmen.
185	*Pétréquin*, Journ. de méd. de Lyon. 1844.	Mann. 46 Jahre.	Trauma mit Rippenbrüchen rechts.	Rechts ein 2 Cm. langer Riss im Zwerchfell.	15 Tage.	Recht. Leberlappen, Dickdarm, welcher bis zur 2. Rippe reichte.	Compression der l. Lunge bis zur Faustgrösse.

Nummer	Autor und Quelle	Alter, Geschlecht, Beschäftigung	Ursache	Sitz und Gestalt der Oeffnung	Zeitraum zwischen Entstehung und Tod	Eingeweide, welche in der Brusthöhle liegen	Bemerkungen
186	*Grottenschütz*, Preuss. Vereinsztg. 1847.	Generallieutenant. 70 Jahre.	Schusswunde im rechten 7. Intercostalraum.	Rechts ein 4″ langes Loch im Zwerchfell.	52 Jahre.	Magen.	Litt immer an den Folgen der Verwundung, an Husten, Verdauungsstörungen, besonders nach dem Essen, konnte nur l. oder horizontal liegen. Tod an Marasmus.
187	University College Hospital 1872. Virchow-Hirsch. 1872. Bd. II. S. 523.	Frau. 28 Jahre.	Mehrere Stichwunden.	Oeffnung in der Nähe der l. Ecke des Centrum tendin.	7 Jahre.	Grosser Theil des Magens, 1″ Duodenum, 7″ Col. transversum, Netz.	Herz nach rechts verdrängt. Litt fortwährend an Erbrechen. Starb unter tetanusähnlichen Erscheinungen.
188	*Maiden William*, American. Journal. 1869. p. 283.	Mädchen. 7 Jahre.	Sturz in eine Scheere mit Stichverletzung.	Links mitten im sehnigen Theile eine kleine Oeffnung.	1 Jahr.	Col. transvers. — Descendenz 7 — 8″. Netz.	Erbrechen. Ileus, Auftreibung des Unterleibes. Tod an den Erscheinungen der innern Einklemmung.
189	*Fraser*, Lancet. 1856.	Soldat. 18 Jahre.	Schusswunde.	Links eine kreisförmige 2″ im Durchmesser haltende Oeffnung.	7 Tage.	Magen, Duodenum. Netz.	Adhäsionen in der Zwerchfellsöffnung.
190	*Wilks*, ibidem. 1858.	Mann. 37 Jahre.	Rippenbruch in Folge einer Verschüttung.	Grosse Oeffnung im Zwerchfell links.	20 Std.	Magen, Theil des Colon.	Patient klagte über kaum zu stillenden Durst.
191	*Reid*, Edinb. med. and surg. Journal. 1840. p. 112.	Mann. 34 Jahre.	Verschüttung mit mehreren Rippenbrüchen.	Oeffnung 4″ lang von rechts nach links gemessen, von vorn nach hinten noch länger.	14 Std.	Magen, Milz, 1′ Quercolon.	Herz nach rechts verschoben.
192	*Bochdaleck*, Prag. Vierteljahrschr. 1867. Bd. II. S. 14.	Bergmann. 27 Jahre.	Verschüttung.	Mannsfaustgrosse Oeffnung im linksseitigen Rippentheile.	7 Woch.	Magen, Colon transvers. $^2/_3$ des Dünndarms, Milz.	Fractur der Wirbelsäule. Abdomen eingezogen, tieftympanitischer Fasston.
193	*Farabeuf*, Bull. de la Soc. anat. 1865.	Mann. 55 Jahre.	Sturz von der 5. Etage mit Rippenbrüchen.	Links eine Oeffnung v. der Grösse eines silbernen 5 Fcs.-Stückes.	3 Std.	Magen, Netz.	—
194	*Nobiling*, Bayr. Intelligenzblt. 1870. Nr. 35.	Mann. 20 Jahre.	Stichwunde in die linke Lende.	Links.	14 Std.	Fundus des Magens.	Schleppte sich nach d. Verwund. noch einige Zeit fort. Herzbeutel ebenfalls verletzt.

195	*Schätzler*, ebenda. 1871. S. 122.	Mädchen. 18 Jahre.	Stichwunde in der rechten Seite.	Rechts.	1 Jahr.	Col. transvers. Netz.	Von der Wunde geheilt, erkrankte sie nach Jahresfrist unter den Erscheinungen des Ileus.
196	Derselbe.	Bauernbursche. 22 Jahre.	Stichwunde links zwischen 5. u. 6. Intercostalraum 5 Cm. unter der l. Brustwarze.	Links eine 2 Finger breite Oeffnung.	6 Mon.	Magen; Oesophagus und Anfang des Duodenums waren in die Oeffnung gezerrt.	Einige Wochen nach der Verwundung Heilung, so dass er seinen Arbeiten wieder nachgehen konnte; grössere Mahlzeiten konnten nie mehr eingenommen werden.
197	*Hoffmann*, Schmidt's Jahrbücher. Bd. 154. S. 126.	Mann.	Stich unter der l. Mamma (Selbstmordversuch).	L. im sehnigen Theil.	?	Magen, Duodenum. Anfang des Jejunum. Col. transvers.	Linke Lunge comprimirt. Herz verdrängt. Magen und Netz ebenfalls verletzt.
198	Ber. über d. Krankenhaus Wieden. 1868. Schmidt's Jahrb.	Mann.	Compression zwischen 2 Eisenbahnpuffern.	Links einen queren von der Speiseröhre bis z. Rippenwand laufenden Riss.	—	Magengrund, der ebenfalls einen Riss zeigte.	Linke Lunge comprimirt.
199	*Gillette*, Archiv. général. Ser. XX. p. 554.	Soldat. 26 Jahre.	Schusswunde.	Links im Zwerchfell eine Wunde.	8 Tage.	Magen.	Erbrechen, Schluchzen, Bluthusten. Bei der Respiration zog sich nur d. rechte Zwerchfellshälfte zusammen.
200	*Marc*, cit. bei *Popp* l. c.	Mann.	Messerstich.	Links eine kleine Stichöffnung.	48 Std.	Magen (eingeklemmt).	Einklemmungserscheinungen.
201	*Markoë*, Schmidt's Jahrbücher. Bd. 121. S. 336.	Mann.	Messerstich.	Links 2 Oeffnungen.	5 Tage.	Colon transversum.	Am 3. Tage Dyspnoe. Physikalische Phänomene vorhanden.
202	*Guttrie* bei *Popp* l. c.	Soldat.	Schusswunde.	Links.	?	Magen, Duodenum.	—
203	*Waton*, Gaz. des hôp. 1863. p. 35.	Mann. 22 Jahre.	Stoss oder Compression des Abdomens bei einer Rauferei.	L. Foramen oesophageum erweitert.	40 Std.	Magen, Milz, Col. transvers. Netz.	Bekam plötzlich während d. Rauferei Uebelkeit, Schluchzen, Erbrechen u. s. w. Einklemmungserscheinungen.
204	*Dornier*, L'Union médic. 1874. No. 69.	Officier. 44 Jahre.	Schusswunde.	Oeffnung dicht neben dem For. oesophag.	Mehrere Jahre.	Magen.	Gastroektasie, Magengeschwüre, Duodenalstenose. Tod durch Hämatemesis.
205	*Freer*, Lancet 1876.	Frau. 37 Jahre.	Sprung in eine Heugabel, also Stichverletzung.	Links im muskulösen Theile ein rundliches Loch.	20 Jahre.	Magen, Netz, Duodenum, Col. transvers.	Lange keine besonderen Symptome; erst am Ende einer Schwangerschaft Klagen über Schmerzen in der l. Seite, Stuhlverstopfung etc. Tod während der Geburt.

Nummer	Autor und Quelle	Alter, Geschlecht, Beschäftigung	Ursache	Sitz und Gestalt der Oeffnung	Zeitraum zwischen Entstehung und Tod	Eingeweide, welche in der Brusthöhle liegen	Bemerkungen
206	*Hull*, Philadelph med. Times. 1874. No. 157.	Mann.	Stichwunde durch den Knorpel der 8. Rippe links.	Links seitlich vom For. oesophageum im sehnigen Theile.	8 Mon.	Schlinge des Col. transvers., welches mit der Lungenbasis verwachsen war.	Nach der Verwundung häufig Kolikanfälle. Tod unter heftigen Koliken. Colon theilweise gangränös.
207	*Minnich*, Wiener medic. Presse. 1875. Nr. 2.	Schieferdecker. 35 Jahre.	Sturz von der 2. Etage.	L. im sehnigen Theile.	14 Tage.	Magen, Colon transvers. Netz 1′ lange Dünndarmschlinge.	Physikalische Phänomene.
208	*Foueras*, Gaz. des hôp. 1875. No. 37.	Mann. 32 Jahre.	Compression durch einen umstürzenden Baum.	Links eine so grosse Ablösung des Diaphr., dass Brust und Bauchhöhle beinahe vollständig communicirten.	10 Jahre.	Magen, Col. transversum. Netz, Dünndarmschlingen. Milz.	Pat. war anfangs mehrere Monate krank, konnte dann die Arbeit wieder aufnehmen, fühlte aber nach Trinken grösserer Quantitäten Flüssigkeit ein Glucksen und Schwappen in der l. Brust. Herz nach rechts verdrängt.
209	*Döllinger*, Centralblatt für Chirurgie. 1875. Nr. 24.	Arbeiter.	Trauma, wahrscheinlich Fall.	R. ein Riss im fleischigen Theile.	4 Mon.	Netz, 40 Cm. langes Stück Darm (eingeschnürt u. gangränös).	Rippen rechts gebrochen. Rechte Brusthälfte stärker hervorgewölbt als die linke.
210	*Lombroso* bei Virchow-Hirsch. 1874. Bd. I. S. 562.	Soldat.	Messerstich zwischen 6. u. 7. Rippe links.	Links ein elliptisches 2 Cm. langes 9 Cm. breites Loch.	6 Mon.	10 Cm. lange Darmschlinge (eingekl).	Klagte plötzlich während eines Rausches über heftige Schmerzen in der l. Brust u. starb einige Tage darauf.
211	*Randolph*, ebenda. 1873. Bd. II. S. 605.	Kind. 3 Jahre 3 Mon.	Compression durch eine Maschine.	Links eine 2″ lange. 1″ breite, ovale Oeffnung.	3 Jahre.	Magen, 8″ Dickdarm.	Dyspnoe, die sich nach Nahrungsaufnahme steigerte, häufiges Erbrechen, Schmerzen in der Magengegend. Linke Lunge comprimirt. Herz nach rechts verdrängt.
212	*Drego-Coco*, ebenda. 1872. Bd. II. S. 521.	Mann. 41 Jahre.	Penetrirende Brustwunde.	Links in der Nähe des For. oesophag.	5 Jahre.	Colon transversum; Netz; beide mit der Oeffnung verwachsen.	Einklemmungserscheinungen. Im Leben diagnosticirt.
213	*Vezien*, ebenda. 1871. Bd. II. S. 371.	Soldat.	Schusswunde.	Links.	1 Jahr.	Magen.	Starb unter unstillbarem Erbrechen.

	Engel, Wiener med. Wochenschrift. 1867. Nr. 47.	Mann. 67 Jahre.	Explosion (Schuss) (geheilt).	eine kreisrunde Oeffnung.		satz der Leber vom Bauchfell umhüllt.	Empyem. Starb an
215	*Alderson James*, Canstatt's Jahresber. 1858. Bd. IV. S. 103.	Mann. 20 Jahre.	Fall auf dem Eise.	L. ein Riss, der schon theilweise geheilt; im sehnigen Theil ein frischer, grosser Riss.	2 Jahre.	Magen, Netz, Milz, grösste Theil d. Colon transvers.	Pat. fühlte sich seit dem Falle nicht mehr wohl. Herz nach r. verdrängt. 2 Tage vor d. Tode plötzl. Schmerzen in der linken Seite, Erbrechen u. s. w. Zeichen von Pneumothorax vorhanden.
216	*Chancellor*, ebenda. 1855. S. 273.	Knabe. 6 Jahre.	Stoss und Compression des Unterleibes.	L. im sehnigen Theile.	9 Tage.	Theil d. Col. transvers. Jejunum (eingeklemmt, verwachsen und gangränös).	5 Tage nach dem Stoss Schmerzen in der linken Schulter, Erbrechen, Stuhlverstopfung; Bauch aufgetrieben. Colon eingerissen.
217	*Batallia*, ebenda. 1854. Bd. IV. S. 55.	Mann.	Säbelwunde und 24 Stunden vor dem Tode Ausschweifung in baccho et venere.	Links eine runde, harte Oeffnung mit unregelmässigem Rande im fleischigen u. sehnigen Thle.	?	Magen, Col. transvers. (eingeschnürt).	Die stürmischen Erscheinungen vor dem Tode wahrscheinlich durch die Anstrengung beim Coitus entstanden.
218	*Pacini*, ebenda. 1843. Bd. IV. S. 50.	Postillon. 33 Jahre.	Sturz vom Pferde.	L. im sehnigen Theile eine 4″ breite Oeffnung mit glatten Rändern.	10 Jahre.	Colon transversum, 3 Schlingen Jejunum, Magen (Axendrehng.).	Seit dem Sturze Verstopfung. Tod an Intermittens.
219	*Jüdell*, Deutsche Zeitschr. f. Chirurgie. 1876. IV. S. 462.	Arbeiter. 35 Jahre.	Sturz von einer Höhe von 70′.	Rechts im muskulösen Theile durch die Kuppe ein Riss.	6 Mon.	6 Cm. langer, 4 Cm. hoher Theil d. Leber.	—
220	*Klebs*, Virchow's Archiv. 1865. Bd. 33. S. 445.	Mann. 71 Jahre.	Sturz oder heftige Erschütterung.	R. im sehnigen Theil, 4 Cm. gross mit verdickten Rändern.	?	Zapfenartiger Theil des rechten Leberlappens.	Fraktur mehrerer Rippen.
221	*Wagner*, Archiv d. Heilkunde. 1864.	Mann. 48 Jahre.	Verschüttung.	L. eine mit dem For. oesophag. zusammenhängende Oeffn., m. dicken, wulstigen Rändern.	16 Jahre.	Magen, Milz, Quercolon, Jejunum.	Tod an Apoplexie. An der Cardia eine alte Geschwürsnarbe.
222	*Greetham*, Lond. med. Gaz. Vol. X. p. 43.	Proviantmeister. 36 Jahre.	Messerstich.	L. im sehnigen Theile.	4 Jahre.	Colon, Netz.	Einklemmungserscheinungen.
223	*Simpson*, cit. bei *Cooper* l. c.	Mann. 20 Jahre.	Sturz.	L im sehnigen Theile, 3″ im Durchmesser.	5 Tage.	Magen, Duodenum.	—

Nummer	Autor und Quelle	Alter, Geschlecht, Beschäftigung	Ursache	Sitz und Gestalt der Oeffnung	Zeitraum zwischen Entstehung und Tod	Eingeweide, welche in der Brusthöhle liegen	Bemerkungen
224	*Woodworth*, New-York med. Journal 1874. April.	Matrose.	Stoss und Compression.	Links doppelte Ruptur in der Nähe des Foramen oesophag.	10 Tage.	Durch die eine Oeffnung Dünndarm, d. die andere Dickdarm und Netz.	Einklemmung. Perforation d. eingeklemmten Dickdarms.
225	*Velpeau.*	Mann, jung.	Säbelwunde.	Rechts.	4 Jahre.	Magen, Netz, Col. transvers.	—
226	*Borland*, Boston. med. Journal. 1870.	Mann. 31 Jahre.	Schussverletzung.	Links eine $2^1/_2$″ grosse runde Oeffnung.	6 Mon.	Netz, Magen (in grosser Ausdehnung an der Pleura adhär.).	Beschwerden nach d. Essen, Erbrechen, Dyspnoe bei schwerer Arbeit.
227	*Larimore*, Centralblatt f. med. Wissenschaften. 1871. S. 21.	Mädchen. $4^1/_2$ Jahre.	Fall.	Links eine $2^1/_2$″ grosse Oeffnung im fleischigen Theile.	9 Woch.	Magen, Netz, Col. transvers. Milz.	Magen sehr erweitert.
228	*Plenk*, Samml. von Beobacht. über Gegenstände d. Wundarzneikunde. Wien 1769.	?	Verletzung.	Links in der Mitte.	?	Spannenlänge Colon.	Einklemmung.
229	*Billroth*, Chirurg. Erfahrung. in Zürich 1860—67.	Mann.	Sturz von bedeutender Höhe.	Links im Zwerchfell ein grosser Riss.	Wenige Stunden.	Magen.	Leber- und Milzruptur zugleich.
230	*Traill*, cit. bei *Reid* l. c.	Schieferdecker.	Fall von einem Hausdach auf einen Randstein.	Links.	Bald.	Magen, Duodenum.	Patient konnte gar nichts schlucken, Oesophagus war eingeklemmt.
231	Bostoner Museum. Nr. 493.	Mann.	Dolchstich.	Links.	Längere Zeit.	Dünndarm, Netz.	—
232	*A. Cooper*, l. c., beob. von *Leacock*.	Schmied. 49 Jahre.	Verletzung.	Links hinten neben d. Wirbelsäule im muskulösen Theile.	12 Std.	Colon transversum. Netz.	Erbrechen, Schmerz, Einklemmungserscheinungen. Pleuraexsudat.
233	*John Hill*, Lancet	Mann.	Verschüttung.	Rechts.	22 Tage.	Leber.	Riss in der Leber und in

[illegible]	[illegible] tary Surgery. London 1863.	[illegible] 22 Jahre.	[illegible]	[illegible] entfernt eine $2^1/_2''$ lange Oeffnung.		[illegible] Theil des Magens, Colon transversum, Netz.	[illegible] längerer Zeit einmal plötzl. nach einer reichlichen Mahlzeit.
235	Fall I.	Mann. Arbeiter. 44 Jahre.	Messerstich in die linke Brustseite.	L. eine 2,5 Cm. lange scharfrandige Wunde im fleischigen Theile.	$2^1/_2$ Tag.	8 Cm. Darm (Flex. coli sinistra), 5 Cm. vom grossen Netz).	—
236	*Forlivesi*, Bayr. Correspondenzblatt. 1846. p. 361.	Bauer. 42 Jahre.	Verletzung. Mehrere Rippenbrüche.	Links im muskulösen Theile eine $1^1/_2''$ grosse Lücke.	?	Magen, grösste Thl. des Darmes bis zum Colon descend. Netz, Milz.	Früher nie erheblich krank, bekommt plötzlich unstillbares Erbrechen, Stuhlverstopfung, Schmerzen in der obern Bauchgegend; Tod nach 2 Tagen. Magen eingeklemmt.
237	*Travers.*	Mann.	Sturz v. beträchtlicher Höhe.	R. zwischen dem Ursprungsbündel vom Proc. xiph. und dem 1. Costalursprung.	Einige Stunden.	Colon transvers.	H. vera. Axendrehung des Colon.
238	*Roller*, Correspondenzblatt des ärztl. Vereins im Rheinland etc. 1878. Nr. 20.	Maurer. 37 Jahre.	Sturz v. Gerüste. Rippenfraktur.	Links ein kleines, rundes, scharfrandiges Loch.	4 Jahre 9 Tage.	Faustgrosses Stück vom fibrös entarteten Netz; $1^1/_2'$ Querdarm.	Genas das erste Mal und erkrankte plötzl. nach einer schweren körperlichen Anstrengung und starb 9 Tage darauf. Linke Lunge ganz zusammengezogen.
239	*Ballonius*, Sepulchr. Lib. III. Sect. 14. Obs. 8.	Mann.	Verwundung.	Foramen oesophageum erweitert.	1 Jahr.	Grösste Theil des Colon, Magen.	Seit der Verwundung immer gastrische Störungen.
240	*Elsässer*, Ber. über die Gebäranstalt des Cath.-Hospitals zu Stuttgart 1833.	Frau. Wöchnerin.	—	L. hinten im fleischigen Theile eine $2''$ breite glattrandige Oeffng. hart neben der Aorta.	20 Tage nach der Geburt.	Blindsack des Magens.	—
241	*Holscher*, Med.-chir. Wahrnehmungen in dessen Annalen 1837. Bd. II. H. 1.	Schiffshauptm. 25 Jahre.	Während d. Cholera entstanden.	Links Foramen oesophageum.	4 Jahre.	Oment. Col. transvers. Netz.	Hatte vor 4 Jahren Cholera und seit dieser Zeit immer Kolikanfälle, die er durch Cognac immer beseitigte; nach angestrengtem Rudern ein Anfall, der in Tod ausging.

Nummer	Autor und Quelle	Alter, Geschlecht, Beschäftigung	Ursache	Sitz und Gestalt der Oeffnung	Zeitraum zwischen Entstehung und Tod	Eingeweide, welche in der Brusthöhle liegen	Bemerkungen
242	*Percy*, Diction. des med. sciences. T. IX. p. 217.	Frau. jung.	Während der Geburtswehen.	L. im fleischigen Theile ein 5″ langer Riss.	Bald.	Magen, Netz, Schlinge des Colon.	—
243	*Maccab*, Lancet 1878.	Mädchen. 15 Jahre.	Ulceröser Process. der Nachgiebigkeit u. Auseinanderweichen der Fasern veranlasste.	Die glatte Oeffnung in der P. tendinos. liess die konisch zusammengelegten 4 ersten Finger durch.	—	Magen, Netz.	3 Jahre vorher Empyem, Operation und Heilung mit Retrécissement. Plötzl. einmal nach Tisch Uebelkeit, Erbrechen u. s. w. und Tod nach 2 Tagen. Herz nach rechts verdrängt.
244	*Torsujeff*, Centralblatt für Chirurgie. 1875. Nr. 39.	Mann. 32 Jahre.	Heben einer schweren Last.	Links in der Nähe des Oesophagus ein 10 Groschen grosses Loch.	1 Tag.	Sämmtliche Dünndarmschlingen. Netz.	Hatte früher häufig an Schmerzen im Unterleibe gelitten, insbesondere nach d. Essen.
245	*Banga*, Deutsche Zeitschr. f. Chirurgie IV. S. 486.	Mann.	Heftiges Erbrechen.	L. im Centr. tendin. eine durch eine schmale Brücke getheilte faustgrosse Oeffnung.	—	Milz, Fundus des Magens, der ebenfalls einen Riss hatte.	Wurde wegen Osteom des l. Sinus frontalis operirt, bekam Meningitis traumatica, Erbrechen.
246	*Burkart*, Berliner klin. Wochenschrift. 1873.	Schuster. 25 Jahre.	—	Links im Centr. tend. faustgrosse Oeffnung mit glatten, abgerundeten Rändern.	—	Magen, Netz, gr. Theil v. Colon transversum.	Linke Lunge atelektatisch. Vor 3 Jahren Unterleibsentzündung.
247	*Vallin*, Gaz. hebd. de méd. et chirurg. 1873. Dec.	Soldat. 25 Jahre.	Allmähliche Verdünnung u. schliessliche Ruptur.	Links im Centr. tend. eine ovale 3 Cm. lange u. 1,3 Cm. breite Oeffng.	—	Dickdarmschlinge, Netz (Einklemmung und Entzündung).	Starb n. 13tägiger Krankheit, deren Erscheinungen in Verstopfung, Erbrechen und den übrigen Einklemmungserscheinungen und Asphyxie bestanden.
248	*Bremme*, Vierteljahrschrift f. gerichtl. Medicin von Eulen-	Waldwärter. 60 Jahre.	Auftreibung des Magens.	Rechts eine Abtrennung des Diaphr. von d. Rippenwand.	Einige Stunden.	Menge Darmschlingen, Leber.	Brust stark gewölbt. Würgbewegungen, Ohnmachten.

249	*Duncalfe*, Canstatt's Jahresber. 1857. III. S. 266.	Mann. 22 Jahre.	Heben einer schweren Last.	Links For. oesophag.	5 Tage.	Magen, Netz, Col. transvers.	Fühlte während einem heftigen Hustenparoxysmus in seinem Innern etwas reissen, worauf Erbrechen und Schwäche eintrat, was bis zum Tode blieb. Herz nach rechts verdrängt.
250	*Kirschbaum*, Diss.	Mann.	Erbrechen.	Links im Centr. tend. eine weite Oeffnung.	12 Std.	Ende des Magens, Netz.	—
251	*St. André* in Leske's Abhandlg. 1. Th. S. 132.	Mann.	Erbrechen nach reichl. Biergenuss.	L. durch die Oeffnung, wo der N. sympathicus durchgeht.	Bald.	Colon, Netz, Pankreas.	—
252	*Schober*, cit. bei *Kirschbaum.*	Mann.	Heftiges Erbrechen.	Links Foramen oesophageum erweitert.	?	Magen, Netz, Duodenum, Jejunum, Ileum	Hernia vera.
253	*Lieutaud*, Tom. II. Obs. 779. Citirt bei *Dreifuss.*	Mann. 50 Jahre.	Heftiges Erbrechen.	Links.	?	Ein Theil des Magens.	Einklemmung d. Magens.
254	Derselbe, Tom. I. Obs. 219.	Frau, alt.	Sehr heftiges Erbrechen vor 15 J.	Links.	15 Jahre.	Magen.	Respirationsbeschwerden.
255	Derselbe, Tom. I Obs. 70.	Soldat. 24 Jahre.	Heftiges Erbrechen nach unmässigem Biergenuss.	Links.	3 Tage.	Magen, Theil des Netzes.	Herz nach rechts verdrängt, Leber ungewöhnlich gross. Der Magen reichte bis zur Clavicula.
256	Acta med. Berolin. Dec. II. Vol. IV. p. 64.	Frau.	Erbrechen.	Links im muskulösen Theile ein 2 Daumen breites Loch.	—	Magen, Netz.	Hernia vera.
257	*Riverius*, cit. bei *Dreifuss.*	Soldat. 24 Jahre.	Erbrechen auf Darreichung von Antimon.	Rechts.	—	Magen.	Hatte Feldzüge mitgemacht und nie an Dyspnoe gelitten.
258	*Jagwitz*, cit. bei *Kirschbaum.*	Frau. 44 Jahre.	Heftiges Erbrechen.	Links vorne hinter dem Sternum ein rundes Loch	—	Grösste Theil des Magens.	Hatte mehrere Jahre Kolikschmerzen. Tod an Einklemmungserscheinungen.
259	*Buddäus*, Breslauer Sammlung. Tent. 24. Class. 4. Art. 10.	Mann.	Erbrechen nach einer reichl. Mahlzeit.	Links im Centr. tend eine weite Oeffnung.	—	Magen, Netz.	Kolik, Verstopfung, Präcordialangst.

Nummer	Autor und Quelle	Alter, Geschlecht, Beschäftigung	Ursache	Sitz und Gestalt der Oeffnung	Zeitraum zwischen Entstehung und Tod	Eingeweide, welche in der Brusthöhle liegen	Bemerkungen
260	*Lorrinser*, Medic. Zeitschr. vom Verein für Preussen. 1835. Nr. 34.	Bergmann. 45 Jahre.	Erbrechen nach einer Kneiperei.	Links in der Nähe des For. oesophag. ein 2 Groschen grosses Loch.	3 Tage.	Corpus et fundus ventriculi.	Magen eingeklemmt und brandig. Schmerz in d. Herzgegend, Angst, Unruhe, Verstopfung, Erbrechen.
261	*Luschka*, Archiv von Roser, Wunderlich und Griesinger. 1847. S. 32.	Mann. 50 Jahre.	—	L. am Rande des sehnigen Theils ein handtellergrosses Loch mit abgerundeten knorpelharten Rändern.	—	Magen, Dickdarm, ein Theil des Duodenum.	Herz nach r. verdr. Tod an Apoplexie. Entzündung, Eiterung und nachfolgende Durchbohrung des Diaphr. waren hier Ursache d. Hernie.
262	*Oberghaus*, Casper's Wochenschrift. 1837. Nr. 24.	Mann, jung.	Nach einer Anstrengung u. darauf genommener Mahlzeit.	Links.	—	Magen, Col. transversum, welches entzündet war.	—
263	*Clauderus*, Schmidt's Jahrb. Bd. 89. S. 170.	Junger Mann.	Heftiges Erbrechen.	Links For. oesophag.	?	Magen, Milz, Theil des Netzes.	Starb unter heftigem Erbrechen.
264	*Budans*, Gaz. des hôp. 1852.	Mann.	Nach einer reichlichen Mahlzeit heftiges Erbrechen.	L. im sehnigen Theile.	?	Netz und Magen.	—
265	*Hill*, Path. Soc. of London. XXI.	Mann. 54 Jahre.	—	R. 1½″ hinter d. For. quadrilaterum eine kreisförmige Oeffnung mit abgerundeten Rändern von der Grösse einer halben Krone.	?	Magen, grosser Thl. des Netzes, welches adhärent ist mit der Bruchpforte.	H. vera. Krebsige Oesophagusstrictur. Wird von *Hill* zu den erworbenen gerechnet.
266	*Gohlius*, Disput. chirurgic. select. A. Haller. T. III. p. 218. Hist. X.	Soldat.	Brechmittel.	Links.	4 Std.	Magen.	—

III.

Im Anschluss an die tabellarische Uebersicht möchte ich noch folgende Fälle mittheilen, bei welchen die Angaben ungenau sind, so dass sie sich nicht in den Tabellen rubriciren liessen.

Bei Morgagni (ep. 54. tab. 11) wird eines Falles von Platner erwähnt, wo die Oeffnung, durch welche der Intercostalnerv durchtritt (welcher ist nicht erwähnt) erweitert war und ein Theil vom Colon, das Netz und das Pankreas sich in der Thoraxhöhle befanden.

Portal (cit. bei Müser) erzählt von einem Manne, in dessen linker Zwerchfellshälfte ein rundliches, etwa thalergrosses Loch mit callösen Rändern war, durch welches ein grosser Theil des Magens in die linke Pleurahöhle durchgetreten war.

Seiler (Hdbch. d. Chirurgie) spricht von einer wahren Zwerchfellshernie bei einem 50jährigen Manne; die Oeffnung war rechts hinter dem Schwertfortsatz; in der Brusthöhle befanden sich Dünndarmschlingen.

Fräntzel erwähnt eine wahre linksseitige Zwerchfellshernie bei einem erwachsenen Manne; auch hier waren nur dünne Gedärme in der Brusthöhle (Bayr. Correspdzbl. 1846).

In Kleiner's Repertorium 1837 wird ein Fall von Froriep citirt, wo man bei der Section eines 19jährigen Mädchens, das sehr häufig an Athembeschwerden, Erbrechen und andern Verdauungsstörungen litt und seit dem 14. Jahre mit hartnäckiger Verstopfung zu kämpfen hatte, das linke Zwerchfell als einen nach oben ragenden Sack fand, an welchem der Magen lag, das Herz beträchtlich nach rechts verdrängend; das Zwerchfell war abnorm dünn und ging in der Nähe des Mediastinums in durchsichtiges Zellgewebe über.

Diese abnorme Dünnheit scheint entschieden congenital zu sein, da ein anderer Grund, wie z. B. Entzündung des Zwerchfells oder der Pleura diaphragmatica nicht angegeben ist.

Monro (Schmidt's Jahrb. Bd. 30 S. 91) fand bei der Section eines Mannes in den mittleren Jahren, der an Ileus gestorben war, im linken Zwerchfell eine Oeffnung, durch welche das Colon transversum und das Netz durchgetreten waren; der Mann hatte schon 4 Monate vorher einen Anfall von Ileus, von dem er jedoch wieder genesen war.

Flögel (Oesterreichische Zeitschr. f. prakt. Heilkunde IV. 27. 1859) sah in der Leiche eines Mannes links hinter dem Sternum eine Oeffnung, durch welche das Colon transversum in die linke Pleura-

höhle getreten war. (Wahrscheinlich fehlte hier die Sternalportion, wie dieses Luschka als ziemlich häufig vorkommend bezeichnet.)

Murchison (London path. Soc. XVII. p. 164) fand bei einem an Pneumonie der rechten Seite verstorbenen 55 jährigen Manne im rechten Zwerchfell eine 6″ grosse Oeffnung; in der Pleurahöhle befand sich der ganze rechte Leberlappen. Im Army med. Mus. of Unitades States No. 522 ist ein Fall notirt, wo eine Schusswunde im linken Zwerchfell den Magen und das Netz durchtreten liess.

Im Monthly Journal 1841 ist eines Mannes erwähnt, der in Folge einer penetrirenden Brustwunde 1 Jahr nach der Verletzung an linksseitiger Hern. diaphr. starb.

Wie aus der tabellarischen Uebersicht hervorgeht, sind die sogenannten Herniae diaphragmaticae verae d. h. jene, bei welchen die Abdominalorgane in irgend einer Pleurahöhle in einem entweder aus Pleura und Peritoneum gemeinschaftlich oder aus dem letztern allein gebildeten Bruchsacke sich befinden, äusserst selten und betreffen fast ausschliesslich congenitale Hernien, während bei den acquirirten nur in den Fällen von Travers, Engel und Bignardi ein Bruchsack beobachtet wurde; unter 276 Zwerchfellshernien sind nämlich 248 oder 89,85 Proc. bruchsacklose und nur bei 28 oder 10,15 Proc. erst ein Bruchsack vorhanden.

Das Vorhandensein eines Bruchsackes bei den acquirirten Hernien hängt, wie leicht einzusehen ist, nur davon ab, ob bei der Entstehung einer Spalte oder eines Risses im Zwerchfell die beiden serösen Ueberzüge desselben mit einreissen oder ob der eine oder der andere oder aber ob beide dabei unversehrt geblieben sind. Aehnliche Verhältnisse walten natürlich bei jenen congenitalen Zwerchfellshernien ob, wo während des intrauterinen Lebens durch ein indirect auf die Frucht einwirkendes Trauma eine Continuitätstrennung im Diaphragma bewirkt wurde. Dass derartige Fälle vorkommen, lässt sich aus den Angaben der Frauen entnehmen, welche sich mit aller Sicherheit an ein während der Gravidität auf sie eingewirktes Trauma erinnerten, wie dies unter anderm auch im Falle von Blöst genau constatirt werden konnte. Bei den durch fötale Hemmungsbildung entstandenen Hernien ist die Erklärung bedeutend schwieriger, da hier die entwicklungsgeschichtlichen Momente sowohl des Zwerchfells als auch seiner serösen Ueberzüge in Betracht kommen und diese Verhältnisse, wie wir später bei Besprechung der Aetiologie der congenitalen Herniae diaphragmaticae sehen werden, eigentlich noch in tiefes Dunkel gehüllt sind.

So viel ist aus der Zusammenstellung ersichtlich, dass in allen

Fällen, wo im Zwerchfell ein sehr grosser Defect war oder wo eine ganze Zwerchfellshälfte fehlte, nie ein Bruchsack vorhanden war, dass vielmehr die beiden serösen Ueberzüge gewöhnlich ohne deutliches Unterscheidungsmerkmal ineinander übergingen.

Hinsichtlich des Sitzes der Zwerchfellsbrüche ergeben sich auch bedeutende Unterschiede und ein beträchtliches Vorherrschen der linksseitigen gegenüber jenen der rechten Seite; unter 276 beobachteten Fällen betreffen 225 oder 81,53 Proc. die linke und nur 42 oder 15,21 Proc. die rechte Seite — von 6 Fällen (2,17 Proc.) lässt sich die Lage mit Sicherheit nicht bestimmen —, so dass sich hieraus ein Verhältniss der linksseitigen zu den rechtsseitigen ergibt wie 5 : 1, wie es schon Dreifuss, später Cruveilhier und Schöller angegeben haben und zwar gilt dasselbe nicht nur für die Zwerchfellshernien im Allgemeinen, sondern speciell sowohl für die acquirirten, wo auf 127 linksseitige 23 rechtsseitige treffen, als auch für die congenitalen (98 links und 19 rechts), ganz entgegen der Behauptung von Duguet, dass ebenso viele rechtsseitige congenitale Hernien des Zwerchfells vorkommen wie linksseitige. Duguet belegt seine Behauptung mit einigen in der Literatur für seine Zwecke ausgesuchte Fälle. Um nun dieses auffallende Verhältniss zu erklären, haben einige ältere Autoren eine von vornherein bestehende grössere Schwäche der linken Zwerchfellshälfte angenommen, ohne jedoch weitere Untersuchungen darüber anzustellen, die vielleicht Licht in diese Verhältnisse hätten bringen können; nach meiner Ansicht dürfte dieser Grund jetzt keine grosse Berechtigung mehr haben und könnte füglich ganz in Wegfall kommen. Mehr Berechtigung dagegen hat die Angabe jener Autoren, welche den Grund der relativen Seltenheit der rechtsseitigen Zwerchfellsbrüche in der Lage der Leber suchen, die sich in grosser Ausdehnung mit ihrer convexen Oberfläche eng ans Zwerchfell anschmiegt und dadurch ein bedeutendes Schutzmittel fürs rechte Diaphragma bildet, indem sie einerseits bei kleineren Defecten ein Eindringen von Abdominalorganen verhindert, andererseits aber eine von unten her kommende Kraft durch Vertheilung auf eine grössere Fläche abschwächt und so eine Zerreissung des Muskels schwerer zu Stande kommen lässt.

Bochdaleck fügt diesem Grunde noch den weiteren bei, dass die rechte Zwerchfellslücke (das sogenannte Foramen Bockdalecki) gewöhnlich weniger entwickelt sei als die linke, wie er sich bei der Untersuchung mehrerer Fälle habe stets überzeugen können; seit dieser Zeit sind diesbezügliche Untersuchungen nicht mehr veröffentlicht worden und war es mir leider nicht möglich, Controlversuche

darüber anzustellen, da mir Leichen von Neugebornen oder von Foetusen von der hiesigen Gebäranstalt nicht zur Verfügung standen; es wäre daher sehr zu wünschen, dass andern Orts auf das Verhalten der hintern Zwerchfellslücken geachtet würde, da aus demselben sicher neue Anhaltspunkte für die Beurtheilung der Zwerchfellsbrüche gewonnen werden können.

Die grössere Länge und beträchtlichere Festigkeit der rechten Zwerchfellsschenkel gegenüber den linken, sowie das Fehlen jener zwei fibrösen Bänder, welche auf der rechten Zwerchfellshälfte existiren, sind sicher Mitursache des häufigeren Vorkommens linksseitiger Zwerchfellsbrüche, ebenso wie das Vorhandensein der Oeffnungen für den Oesophagus und die Aorta, sowie der 2 taschenförmigen Ausbuchtungen für die Milz und den Magenblindsack auf der linken Seite des Zwerchfells.

Da Schusswunden oder Stichwunden gewöhnlich von der rechten Seite des Gegners kommend häufiger die linke Körperseite des Verletzten treffen, so lässt sich für diese Fälle wenigstens das überwiegende Verhältniss erklären, während für jene Fälle, wo Sturz oder Fall u. dgl. die Ursache der Hernie war, die oben erläuterten Verhältnisse in Betracht kommen.

Die Oeffnung im Zwerchfelle, welche den Baucheingeweiden den Durchtritt in die Brusthöhle gestattet, befindet sich häufiger im musculösen Theile als im tendinösen, was mit der grösseren Festigkeit des Sehnengewebes gegenüber dem lockeren Gefüge des Muskeltheiles nothwendig in Zusammenhang zu bringen ist; auf 85 Oeffnungen im carnösen Theile treffen nur 56 im Sehnentheile des Zwerchfells; von den übrigen Fällen existiren keine genauen Angaben.

Dann findet sich diese Durchtrittsöffnung ungleich häufiger im hintern als im vordern Theile des Zwerchfells; doch ist dieses Vorkommen keineswegs der Art, wie sich bei der Betrachtung der Tabellen leicht ersehen lässt, dass sich die Angabe von Dugnet, dass die Hernia diaphragmatica congenita stets ihren Sitz im hintern Theile beider Hälften des Zwerchfells habe und dass ihr Vorkommen in der Mitte durch Thatsachen widerlegt sei, als richtig bestätigen liesse, zumal Duguet keine von diesen beweisenden Thatsachen anzuführen im Stande ist.

Es gibt nun gewisse schwache Stellen im Zwerchfell, welche andern gegenüber den Eingeweiden den Durchtritt in die Brusthöhle öfter gestatten; am häufigsten geben zu Zwerchfellsbrüchen Veranlassung die Interstitien zwischen den Muskelbündeln des Diaphragmas, wie sie schon im normalen Zustande vorkommen oder an ungewöhn-

lichen Stellen sich entwickeln. Obenan steht in dieser Beziehung der dreieckige Raum unmittelbar hinter dem Sternum — die sogenannte Larrey'sche Stelle zur Punktion des Herzbeutels — der auf beiden Seiten zwischen dem vom Processus xiphoideus entspringenden Muskelbündel und dem von den 7. Rippenknorpeln abgehenden ersten Costalzacken übrig bleibt, welcher nur mit lockerem fetthaltigem Zellgewebe erfüllt ist und bei Mangel der Sternalportion den Eingeweiden mit Leichtigkeit den Durchtritt gestattet. Cruveilhier glaubt nun, dass an dieser Stelle um so eher ein Bruch entstehen könne, wenn sich dort Fett in abnormer Weise entwickle, das dann diese Theile auseinander dränge und ins vordere Mittelfell aufsteige, Bauch- und Brustfell als Bruchsack nach sich ziehend; folgen keine Eingeweide nach, so hat man eben dann nur einen sogenannten Fettbruch (Cruveilhier).

Wenn Abdominalorgane durch diese Lücke ins vordere Mediastinum gelangen, so hat man nach Leichtenstern eine Hernia mediastinica anterior, wie sie von Bednar, Becker, Morgagni und Jagwitz beobachtet wurden.

Elfmal diente die vordere Zwerchfellslücke den Eingeweiden sicher als Bruchpforte, während in weiteren Fällen nur mit Wahrscheinlichkeit dieselbe als Bruchpforte angenommen werden kann, da die Angaben in jenen Fällen zu ungenau sind, um mit Sicherheit darauf schliessen zu können.

Im Gegensatz zu dieser Lücke vorne findet sich als zweite schwache Stelle hinten neben der Wirbelsäule das sogenannte Foramen Bochdaleki d. h. die Vereinigungsstelle des äussersten Zipfels der Pars lumbalis mit dem hintersten Muskelbündel der Pars costalis; diese Lücke hat die Gestalt eines Dreiecks, das gewöhnlich mit fettreichem Bindegewebe erfüllt ist; wie bereits erwähnt, soll die rechte Bochdalek'sche Oeffnung meist weniger entwickelt sein als die linke. Geschlossen ist dieselbe durch eine aus 2 Blättern gebildete Membran (Pleura diaphragmatica und eine Fortsetzung der Fascia iliaca). In vielen Fällen soll sie von der Nebenniere bedeckt sein.

Fischer, Autenrieth, Pachner, Otto, Schrant und Lawrence und Bochdalek bezeichneten sie in ihren Fällen als Bruchpforte; von weiteren 5 Fällen, die im anatomischen Museum des Carolinum aufbewahrt werden sollen, konnte ich leider keine näheren Notizen erhalten.

Leichtenstern nennt seine Fälle, wo die Eingeweide durch diese Lücke ins hintere Mediastinum dislocirt waren, Herniae mediastinicae posteriores.

Als weitere schwache Stelle soll sich nach Dr. Bauer in Tübingen zwischen dem Diaphragma magnum costale und dem Diaphragma parvum vertebrale sehr oft eine längliche Lücke finden, welche besonders links durch directe Verwachsungen von Pleura und Peritoneum geschlossen ist; ausser bei Elsässer fand ich in der Literatur keinen Fall mehr, wo die Eingeweide durch diese Lücke den Weg zur Brusthöhle genommen haben. Von den natürlichen Oeffnungen des Zwerchfells, welche zu Hernien Veranlassung geben, verdient eigentlich nur das Foramen oesophageum erwähnt zu werden, das in 14 Fällen erweitert war und Eingeweide in die linke Brusthöhle durchtreten liess [1]), während die Durchtrittsstelle des Nervus sympathicus zwischen Crus externum und medium nur einmal (bei Andrä) als Bruchpforte diente; das Foramen pro vena cava und das Foramen aorticum gaben nie zu Zwerchfellsbrüchen Veranlassung, da das erstere durch die Leber und die Festigkeit des Centrum tendineum natürlichen Schutz hat, das letztere dagegen durch die dicken Crura diaphragmatica und seine Lage nach hinten.

Wenn wir die Grösse der Zwerchfellsöffnungen bezw. der Bruchpforten ins Auge fassen, so sehen wir hier beträchtliche Schwankungen von der Grösse eines 5 Pf.-Stückes bis zum gänzlichen Mangel einer Zwerchfellshälfte, ja des ganzen Zwerchfells überhaupt, wie es bei Spessa erwähnt wird, so dass die Eingeweide der Brust- und Bauchhöhle in freier Communication standen.

Kleinere Oeffnungen sind meist rund oder oval, hier und da auch spalt- oder schlitzförmig, grössere Defecte häufig unregelmässig gestaltet und bei congenitalen Hernien sehr gerne mit andern Hemmungsbildungen gemeinschaftlich vorhanden; so war z. B. im Falle von Dreifuss neben der Hernie Hasenscharte und ein monströser Penis vorhanden, bei Feiler ein Loch im Septum ventriculorum, Coloboma iridis des linken Auges, Spaltung des weichen Gaumen links von der Medianlinie, der linke Hoden in der Bauchhöhle, bei Gruber war der Dünndarm in 2 Stücke gespalten; hier und da wurde neben congenitalen Hernien Hydrocephalus congenitus beobachtet.

Mehr Beachtung als die Grösse und Form der verschiedenen Bruchpforten verdient die Beschaffenheit ihrer Ränder, welche in zweifelhaften Fällen ein werthvolles Unterscheidungsmerkmal zwi-

1) Unter diesen 14 Fällen sind 5 congenitale und 9, also beinahe nochmal soviel acquirirte Hernien; dadurch wird die Annahme von Stierling, dass bei einer Hernia diaphragmatica acquisita nie Baucheingeweide durch eine der natürlichen Oeffnungen in die Brusthöhle dringen, vollständig widerlegt.

schen angebornen und erworbenen Zwerchfellshernien abgeben kann und zwar mit vollem Recht, wie ich glaube, wenn man dabei nicht zu allgemein und schematisch verfährt und ohne Zuhülfenahme von andern Momenten, jede Hernie, deren Bruchpforte glatte, callöse Ränder zeigt, gleich zu den angebornen rechnet (wie es manche Autoren gethan haben), indem man ja solche Ränder auch in Fällen findet, bei welchen die Entstehung der Hernie auf traumatischem Wege einige Jahre vorher als ganz sicher angenommen werden kann und muss, wie sich dies ja in vielen Fällen der tabellarischen Uebersicht sehr deutlich verfolgen lässt.

In ganz frischen Fällen, insbesondere bei traumatischen, die in Folge eines Sturzes oder Falles entstanden sind, findet man fast immer gerissene, gefetzte Ränder, die sich bei längerem Bestehen der Hernie allmählich verändern und einem Resorptionsprocesse anheimfallen, so dass man bei den sogenannten chronischen Zwerchfellshernien meist glatte, ebene Ränder sieht, welchen nur in ganz seltenen Fällen noch einige Fetzen anhaften.

Pleura und Peritoneum sind häufig am Rande der Bruchpforte miteinander verwachsen, hier und da auch dislocirte Baucheingeweide[1]); insbesondere ist dies gern der Magen oder das Colon, weniger häufig der Dünndarm oder das Netz; diese Verwachsungen geben sehr leicht Veranlassung zu Axendrehung der betreffenden Organe und dadurch oft zu sehr heftigen Incarcerationserscheinungen, unter welchen, wie wir später sehen werden, die Leute dann meist zu Grunde gehen.

Durch die bei der Respiration immer vor sich gehenden Bewegungen des Diaphragmas wird das Lumen der Bruchpforte ebenfalls verändert und erleidet dadurch der in derselben befindliche Theil des Unterleibsorganes einen permanenten, wenn auch gelinden Druck, der natürlich bei den verschiedenen Füllungszuständen des Darmrohres vermehrt oder vermindert wird, aber doch in manchen Fällen Veranlassung gibt zu entzündlichen Zuständen an der betreffenden Stelle, und zu späteren Verdickungen, bei stärkerer Compression zu einem vollständigen Absterben des Stückes, zur Gangrän, führt.

Die in mehreren Fällen erwähnten Magengeschwüre bei Zwerchfellshernien, wo der Magen theilweise in der Bruchpforte eingeschnürt

1) Verwachsungen vorgefallener Organe mit der Bruchpforte wurden beobachtet von Morgan, Cooper, Bujalsky, Reid, Todd Thompson, Michel, Peacock, Hill, Fraser, Chancellor, Freer, Hull, Orth, Drego-Cocco, Klebs und Borland.

war, hängen ganz sicher mit diesen Compressionserscheinungen zusammen, durch welche die Circulationsverhältnisse andere werden, so dass es leicht zur Stase, zur hämorrhagischen Erosion kommen kann, aus welcher sich dann ohne Schwierigkeit ein Ulcus ventriculi bildet. In Folge der durch die Bruchpforte manchmal zu Stande gebrachten Strictur erweitert sich selbstverständlich der oberhalb derselben befindliche Darm und so finden wir denn in solchen Fällen den Magen oder das Colon — denn diese Organe sind es, welche am häufigsten incarcerirt gefunden werden — im Zustande der Ektasie.

Es gibt kein Organ in der Abdominalhöhle, mit Ausnahme der Harnblase, des Mastdarms und der Genitalien, das nicht wenigstens einmal in der Brusthöhle angetroffen worden wäre, wenn auch gewisse Organe, sowohl durch ihre eigenthümliche Lage zum Zwerchfell als auch durch ihre lockere Verbindung mit andern abdominellen Organen häufiger eine Dislocation erfahren, wie dies z. B. beim Magen der Fall ist, der 161 mal unter den dislocirten Organen sich findet; etwas weniger häufig (145 mal) finden wir das Colon oder Theile desselben, meist das Colon transversum.

Die übrigen Organe schliessen sich in nachstehender Reihenfolge an: das Netz 96 mal, der Dünndarm 83 mal, die Leber 45 mal, das Duodenum 35 mal, das Pankreas 27 mal, das Coecum 20 mal, die Niere nur 2 mal (in den Fällen von Schöller und Autenrieth).

Je nach der Grösse der Bruchpforte und nach der Zeit des Bestehens der Hernie dringen meist mehrere Bauchorgane in die entsprechende Brusthöhle, gewöhnlich nur zwei oder drei, während in einzelnen Fällen eine vollständige Eventration beobachtet wurde mit starker Ausdehnung der Thoraxhöhle und Einziehung des Abdomens.

Weit seltener ist, dass nur ein Organ allein den Inhalt des Bruches bildet; nur in 53 Fällen wurde dies constatirt; auch hier ist es wieder der Magen, der an Häufigkeit die übrigen Organe übertrifft, indem derselbe 27 mal, das Colon nur 13 mal, der Dünndarm 6 mal und das Netz nur 2 mal allein als Bruchinhalt verzeichnet sind.

In Bezug auf das Geschlecht der mit Zwerchfellshernien Behafteten finden wir eine bedeutend grössere Belastung des männlichen Geschlechtes gegenüber dem weiblichen, was ohne Zweifel von der Lebensweise, der grösseren Anstrengung und den häufigeren Gefahren, welchen das erstere Geschlecht ausgesetzt ist, herkommt; dies kann für die acquirirten Hernien an der Hand der Tabelle leicht nachgewiesen werden, wo unter 146 Fällen 119 oder 81,5 Proc. aufs männliche und nur 27 oder 18,5 Proc. aufs weibliche Geschlecht treffen; bei den congenitalen Hernien ist das Verhältniss ein anderes

und treffen dort auf 56 männliche 36 weibliche, eine kleine Differenz, die sich vielleicht vollständig ausgleichen liesse, wenn sich in den Fällen, wo einfach „Kind oder Neugebornes“ angegeben ist, das Geschlecht eruiren liesse.

Die Zusammenstellung der Berufsarten und der Beschäftigungsweise ergibt nur das schon oben angedeutete Resultat, dass jene Berufsarten, welche den meisten Gefahren ausgesetzt sind, auch das grössere Contingent an Hernien liefern, so z. B. die Soldaten, dann die Schieferdecker, Maurer und Erdarbeiter, Zimmerleute und Matrosen, welchen sich dann solche Fälle anschliessen, bei welchen nicht die Art des Berufes Veranlassung zur Hernie gegeben, sondern lediglich ein unglücklicher Zufall oder ein Selbstmordversuch, wie dies einigemal constatirt werden konnte.

Wenn wir 72 Fälle, in welchen das Alter der betreffenden Individuen entweder gar nicht oder nur unbestimmt angegeben ist (wie z. B. junger Mann, hohes Alter u. dgl.) ohne Berücksichtigung lassen, so bekommen wir nachstehende Zahlenverhältnisse: Foetus 13, Neugeborne bis 1 Jahr 67, 2—10 Jahre 12, 11—20 Jahre 18, 21 bis 30 Jahre 26, 31—40 Jahre 23, 41—50 Jahre 21, 51—60 Jahre 13, 60 Jahre und darüber 11.

Die grösste Zahl der Fälle trifft aufs erste Lebensjahr (es sind dieses lauter congenitale); ihm schliesst sich die Zeit vom 21. bis 30. Jahre an, das mit 26 Fällen belastet ist und zwar mit 18 erworbenen und 8 congenitalen; von diesem Zeitabschnitte an ist wieder ein allmähliches Sinken bemerkbar.

Von Einfluss scheint das Lebensalter nur bei jenen durch Sturz oder Fall erworbenen Zwerchfellsbrüchen zu sein und scheint hier in der zweiten Lebensperiode eine grössere Disposition zu Zerreissungen des Zwerchfells zu bestehen, die wahrscheinlich mit der grösseren Brüchigkeit und der Elasticitätsabnahme der Gewebe in dieser Periode im Zusammenhang steht; unter 28 durch Sturz oder Fall verursachten Zwerchfellshernien treffen 9 auf die Zeit von 50 Jahren und darüber, 8 auf die Periode von 30—50 Jahren und nur 5 auf die Zeit unter 20 Jahren; von 6 Fällen ist das Alter nicht angegeben.

Durch die Dislocation von Abdominalorganen in die eine oder andere Brusthöhle werden natürlich auch die Organe dieser Höhlen Veränderungen erfahren müssen, welche hauptsächlich abhängen werden von der Zeit des Bestehens der Hernien und dann von der Menge der vorgefallenen Eingeweide, Veränderungen, ähnlich wie bei längerem Bestande von Pleuraexsudaten. Die betreffenden Organe werden nicht nur aus ihrer gewöhnlichen Lage verdrängt, sondern

auch durch Compression von Seite der Baucheingeweide in ihren Funktionen bedeutend beeinträchtigt; daher kommt es, dass man bei den congenitalen Zwerchfellsbrüchen die betreffende Lunge meist nur ganz rudimentär oder wenigstens bedeutend comprimirt, fast luftleer und nach oben und hinten gegen die Wirbelsäule zu verdrängt findet; etwas weniger prägnant, aber immerhin noch deutlich ausgesprochen, sieht man diese Verhältnisse in Fällen sogenannter chronischer Hernien, bei welchen niemals einer vollkommen luftleeren Lunge Erwähnung geschieht. In wenigen Fällen sind deutliche Eindrücke von vorgefallenen Organen an der betreffenden Lunge beobachtet worden.

Das Herz mit dem Herzbeutel findet man fast in allen Fällen, in welchen mehrere Eingeweide vorgefallen sind, nach der entgegengesetzten Seite verschoben, ebenso das Mediastinum und die dort verlaufenden Gebilde. Bei linksseitigen Hernien ist diese Dislocation des Herzens oft so bedeutend, dass der Spitzenstoss rechts vom Sternum gefühlt werden kann, wie dies in mehreren Fällen beobachtet wurde; jedenfalls ist diese Verlagerung des Herzens bemerkenswerth und von nicht zu unterschätzender diagnostischer Bedeutung.

Was die Aetiologie der congenitalen Zwerchfellshernien betrifft, so lassen sich bis jetzt für deren Entstehung keine anderen Momente auffinden, als solche, welche bereits von den früheren Autoren angegeben worden sind, nämlich, dass dieselben ihre Entstehung einer in der frühesten Zeit des embryonalen Lebens auftretenden Entwicklungshemmung verdanken und in späterer Zeit entweder durch Krankheiten des Diaphragmas (welcher Art dieselben sein können, ist nirgends gesagt) oder durch entzündliche Zustände der Pleura oder des Peritoneums während des intrauterinen Lebens mit Betheiligung des Zwerchfells und nachfolgender Auflockerung des Gewebes desselben zu Stande kommen, indem wegen der umgekehrten Lage des Fötus in der Uterushöhle und wegen des während dieser Zeit bestehenden grösseren Druckes in der Bauchhöhle sich leicht die immer wieder andrängenden Organe einen Weg in die Brusthöhle bahnen können durch Auseinanderdrängen des gelockerten Gewebes.

Ueber die Richtigkeit oder Unrichtigkeit dieser Angaben lässt sich an der Hand der beobachteten Fälle nichts sagen und bleibt es der Embryologie überlassen, durch genaues Studium der Entwicklung des Zwerchfelles mehr Licht in diese Verhältnisse zu bringen.

Unter den Ursachen der traumatischen Zwerchfellsbrüche stehen obenan die Verletzungen desselben durch Stichwunden, namentlich der linken Seite, welche an 35 Fällen Hernien veranlassten, während

Stichwunden der rechten Seite nur 2 mal von einer Dislocation von Baucheingeweiden gefolgt waren; Sturz oder Fall meist von beträchtlicher Höhe herab verursachte ebenfalls 35 mal die Entstehung einer Hernie und zwar überwiegen hier wieder die linksseitigen, wovon 26 Fälle verzeichnet sind, gegenüber den 9 rechtsseitigen. Von den übrigen Ursachen sind noch die Schusswunden (14 Fälle, 13 links, 1 rechts), Verschüttung (7 Fälle), Quetschung des Thorax (3 Fälle), unbestimmt genannte Traumen mit Rippenbrüchen zu nennen. In 6 Fällen, bei welchen man aber sicher eine schon von früher her bestehende Disposition des Zwerchfells zu Zerreissungen annehmen muss, war eine übermässige Anstrengung der Bauchpresse Ursache der Hernie; in einem Falle (Bremme) bewirkte sogar eine gewaltsame Auftreibung des Magens durch Kohlensäure eine Zwerchfellsruptur.

Einzelne Fälle sind in der Literatur beschrieben, wo Empyeme durchs Zwerchfell in die Bauchhöhle durchbrachen, ohne dass aber Eingeweide in die Brusthöhle sich gelagert hätten; in einem Falle soll ein Lungenabscess in das Peritoneum sich eröffnet haben und zwar wurde die Eröffnung bewirkt durch die Anstrengung des Kranken beim Stiefelanziehen, da dies aber keine Hernien, sondern nur Verletzungen des Diaphragmas sind, so habe ich dieselben in die Tabelle nicht aufgenommen.

Symptome, Diagnose und Verlauf.

Zwerchfellshernien, sowohl angeborene als auch erworbene, verlaufen oft ganz symptomenlos, in anderen Fällen unter so wechselnden und geringgradigen Erscheinungen, dass man bei der Section sehr überrascht ist, eine Dislocation von Baucheingeweiden in die Brusthöhle zu finden, solche Fälle sind es auch, bei welchen dann nie mit Sicherheit entschieden werden kann, ob man es mit einer congenitalen oder acquirirten Hernie zu thun hat, zumal, wenn neben dem Fehlen aller anamnestischer Anhaltspunkte auch am Cadaver keine Spuren einer früheren Verletzung mehr nachzuweisen sind.

Im Allgemeinen werden nun die Erscheinungen, welche durch Zwerchfellshernien bedingt sind, von denselben Umständen abhängig sein, wie die pathologisch-anatomischen Veränderungen der Brustorgane, nämlich von der Zeit innerhalb welcher das Eindringen der Organe vor sich geht, dann von der Masse der Eingeweide, welche dislocirt werden.

In allen Fällen erworbener Zwerchfellsbrüche, in welchen ein plötzliches oder sehr rasches Eindringen von Eingeweiden beobachtet

wurde, trat der Tod entweder plötzlich oder doch in sehr kurzer Zeit darnach ein und zwar stets um so eher, je mehr Eingeweide auf einmal ins Cavum thoracis gedrängt wurden; als Todesursache muss hier entweder der Choc bezeichnet werden oder die durch die rasche Compression von Lunge und Herz bewirkte Paralyse desselben. Solche Fälle, bei denen ausser einer plötzlich entstandenen Schmerzhaftigkeit im Epigastrium, heftiger Dyspnoe und starker Cyanose gewöhnlich weiter nichts beobachtet wurde, werden als acute Herniae diaphragmaticae bezeichnet. Diesen gegenüber stehen jene Fälle, bei welchen in Folge der langsameren Entstehung der Hernie die Erscheinungen viel geringgradiger sind und das Leben des betreffenden Individuums wenigstens für die nächste Zeit nicht bedrohen, die man auch als chronische Zwerchfellshernien bezeichnen kann; hierbei sind jene Fälle ausgeschlossen, bei welchen der Tod nicht in Folge der Hernie eintrat, sondern durch die durch die Verletzung bedingten Störungen wie z. B. durch Fractur der Wirbelsäule mit Verletzung des Rückenmarkes, oder durch tödtliche Compressio cerebri u. dgl. Die chronischen Hernien sind es nun, deren Symptomatologie und Verlauf am meisten Interesse erregt; der Kürze und Einfachheit wegen werden wir wohl am besten thun, wenn wir hier Symptome unterscheiden, welche dem Auftreten der Hernie unmittelbar vorangehen oder mit dem Entstehen derselben auftreten, und dann solche, welche während des Bestehens der Hernie sich bemerklich machen.

Zu den ersteren gehört vor Allem die Dyspnoe, welche Folge der Lungencompression und Herzdislocation ist, nur in ganz seltenen Fällen vollständig fehlt, je nach der Grösse der Hernie oder nach dem Füllungszustande der Gedärme an Intensität zu- oder abnimmt und häufig nur das alleinige Zeichen einer entstandenen Zwerchfellshernie ist.

Von den andern circulatorischen und respiratorischen Störungen sind hauptsächlich zu erwähnen der Husten, dann suffocatorische Anfälle, ungleichmässige Hebung der Brust, Unmöglichkeit auf der entgegengesetzten Seite zu liegen, Gefühl von Ameisenkriechen auf beiden Seiten der Brust, manchmal die Empfindung, als ob im Innern der Brust etwas gesprungen wäre, unregelmässiger, kleiner, sehr frequenter Puls, Brustschmerzen, die sich bald als flüchtige Stiche, bald als permanenter Seitenschmerz äussern, Präcordialangst.

Foucras erwähnt eines Falles, wo nach Genuss grösserer Quantitäten Flüssigkeit von dem Kranken fühlbares und hörbares Glucksen und Schwappen in der betreffenden Brustseite auftrat, das nach

Abgang von einigen Blähungen immer wieder verschwand. Linoli erzählt, dass sein Patient jedesmal nach dem Trinken von kaltem Wasser das Gefühl einer gegen die Brust aufsteigenden Kälte hatte (bei der Section wurden Baucheingeweide in der linken Brusthöhle gefunden).

Von Seite des Intestinaltractus haben wir vor allem Brechneigung und wirkliches Erbrechen, das sich öfter bis zum unstillbaren Erbrechen steigerte, Dyspepsie, saures Aufstossen, oft kaum zu stillender Durst, Unmöglichkeit, grössere Mahlzeiten einzunehmen, Spannung, kolikartige Schmerzen und Ziehen im Unterleibe, Verstopfung abwechselnd mit Diarrhöen. Die meisten der genannten Symptome steigern sich mehr oder weniger heftig bei allen körperlichen Anstrengungen, bei deren Nachlass sie sich ebenfalls mildern, ja selbst schwinden können. In einzelnen Fällen und zwar meist solchen, wo nur ein Theil des Magens in der Brusthöhle lag, trat jedesmal nach reichlicher Mahlzeit Erleichterung der dyspnoëtischen Anfälle ein, wahrscheinlich deshalb, weil der Magen sowohl durch seine Schwere als auch durch die peristaltischen Bewegungen nach der Mahlzeit wieder in die Abdominalhöhle zurückzukehren gezwungen war und erst nach seiner vollständigen Entleerung wieder dorthin gezerrt wurde. Bei Einklemmung des Oesophagus in die Zwerchfellswunde (Traill) konnte der Kranke absolut nichts schlucken und starb auch nach sehr kurzer Zeit.

Alle diese genannten Symptome sind nun auch während des Bestehens einer Zwerchfellshernie zu bemerken, nur in einem viel milderen Grade und ist ferner ihr Auftreten häufig ein sehr inconstantes, so dass als theilweise pathognomonisch für Zwerchfellsbrüche nur die Dyspnoe Singultus und leichte Verdauungsstörungen gelten können.

Butter erwähnt in seiner Dissertation, dass bei den durch Rupturen des Zwerchfells entstandenen Brüchen constant ein Schmerz vorhanden sei, der als eigenthümlich spannend durch die ganze Breite der Brust sich erstreckend beschrieben wird und einen fixen Punkt im Hypochondrium habe, der durch die Respiration vermehrt wird.

Leute mit chronischen Zwerchfellshernien behaftet können also unter den genannten Erscheinungen oft viele Jahre leben, ihren gewohnten Beschäftigungen nachgehen und müssen sich dieselben nur vor übermässigen körperlichen Anstrengungen und vor groben Diätfehlern hüten. Sterben solche Menschen nicht an intercurrenten Krankheiten wie Pneumonie, Febris intermittens, Pleuritis u. s. w., was übrigens nur in wenigen Fällen zur Beobachtung kam, sondern an

den Folgen der Hernie selbst, so müssen wir für diese Fälle die Einklemmung der in der Brusthöhle befindlichen Abdominalorgane vor allem als die am häufigsten vorkommende Todesursache bezeichnen, denn die Axendrehung des Colons, des Magens oder irgend eines Dünndarmstückes, welche Axendrehung entweder durch Verwachsungen der Organe mit der Bruchpforte, oder durch abnorme Lagerung des Netzes oder des Mesenteriums zu Stande gebracht werden kann.

Auch tödtlich verlaufende Perforativperitonitis, entstanden durch Entleerung von Darminhalt in die Peritonealhöhle in Folge von Abstossung eines incarcerirten, brandig gewordenen Darmstückes wurde hier und da beobachtet.

Die Incarcerationserscheinungen werden für gewöhnlich hervorgerufen durch äussere Einwirkungen z. B. durch übermässige körperliche Anstrengung, durch einen Fall oder Sturz, durch Druck oder Stoss auf den Unterleib, durch Excesse in venere et baccho, wodurch dann entweder eine wirkliche Einklemmung eines Organs zu Stande kommt oder wenigstens eine grössere Menge Eingeweide auf einmal dislocirt werden, so dieselben Erscheinungen verursachen. Die Darreichung eines Emeticums bei Leuten, welche mit Zwerchfellshernien behaftet waren, verursachte in zwei Fällen lethalen Ausgang. Hier und da kam es auch vor, dass Leute unter allen Erscheinungen der acuten Einklemmung zu Grunde gingen, ohne dass man bei der Section auch nur irgend einen Anhaltspunkt für das Auftreten der heftigen Erscheinungen während des Lebens gefunden hätte. Rasche Auftreibung des einen oder andern in der Thoraxhöhle befindlichen Organs, sei es durch Gas oder Flüssigkeit, kann ebenfalls den plötzlichen lethalen Ausgang bewirken, wahrscheinlich durch die in Folge der raschen Compression verursachte Herzparalyse.

Wie schwierig die Diagnose der Zwerchfellshernien ist, beweist wohl am besten der Umstand, dass unter den vielen beobachteten Fällen nur 7 mal während des Lebens dieselbe mit Wahrscheinlichkeit gestellt wurde. Die älteren Beobachter, denen die Methode der Auscultation und Percussion unbekannt war, vermutheten hier und da eine traumatische Zwerchfellshernie, wenn bald nach der Einwirkung des Traumas Einklemmungserscheinungen, Einziehung des Unterleibs und Auftreibung einer Brusthälfte u. dgl. folgte. Percy war glücklicher, denn er stellte die Diagnose von 3 Zwerchfellshernien am Cadaver vor der Eröffnung und zwar aus folgenden Gründen, wie er selbst sagt, durchs „l'affaissement de l'abdomen, l'augmentation du volume de thorax et le rire convulsif“; da die Hernien

traumatischer Natur waren und der Tod der Verletzung äusserst rasch gefolgt war, so konnte er ja im Zusammenhalte damit seine Vermuthung ohne Bedenken aussprechen.

Erst seit Laennec wurde auf die Percussion und Auscultation aufmerksam gemacht und erwartet, dass damit jede Verlagerung eines Bruchseingeweides in die Thoraxhöhle dem percutirenden Finger sich kund thun müsse; doch war man mit dieser einfachen Methode noch vielen Täuschungen unterworfen und Verwechslungen mit abgesacktem Pneumothorax, mit Hydropneumothorax, ja mit einfachem Empyem kamen ab und zu vor.

Leichtenstern, der in der Tübinger Poliklinik eine chronische Zwerchfellshernie mit Sicherheit diagnosticirte, beschreibt die Diagnose dieser Hernien so eingehend und ausführlich, dass ich auf diese Arbeit in der Berliner klinischen Wochenschrift vom Jahre 1874 Nr. 40 S. 497 ff. oder auf den nämlichen Artikel in von Ziemssen's Handbuch der spec. Pathologie und Therapie hinzuweisen für nothwendig erachte.

Zur Sicherung der Diagnose könnte man in Fällen, wo Einklemmungserscheinungen vorhanden sind und wegen anderer bestehender Symptome die Vermuthung einer Hernia diaphragmatica nahe liegt, nach dem Vorschlage von Popp (Zeitschrift f. Chirurgie von Hueter und Lücke Bd. I. S. 89) das von Prof. v. Nussbaum schon öfter ausgeführte Experiment zur Ausführung bringen, nämlich während tiefer Narkose des Kranken mit gut eingeölter Hand in den Mastdarm so tief als möglich einzugehen, diesen dann möglichst weit in die Höhe zu bringen und dann versuchen, ob man nicht das eingeklemmte Darmstück auffinden und durch sanfte ziehende Bewegungen aus seiner Einklemmung befreien könnte; gelänge dies, so wäre nicht blos die Diagnose gesichert, sondern zugleich zum Heile des Kranken ein therapeutischer Eingriff gemacht.

Die Prognose der Zwerchfellshernie ist wie die aller anderen Hernien auch stets eine ernste, die Leute befinden sich fortwährend in grösserer oder geringerer Lebensgefahr, da oft eine ganz unbedeutende Gelegenheitsursache wie z. B. eine reichliche Mahlzeit, eine mässige körperliche Anstrengung, ein Fall auf dem ebenen Boden u. dgl. genügt, eine Einklemmung eines vorgefallenen Organs zu bewirken und dadurch heftige Einklemmungserscheinungen hervorzurufen, unter welchen der lethale Ausgang in den meisten beobachteten Fällen alsbald eintrat.

Etwas günstiger gestaltet sich dieselbe, wenn die Bruchpforte ziemlich gross, wenn nur wenig Eingeweide ins Cavum thoracis ein-

gedrungen und wenn dieselben nirgends verwachsen, also leicht in die Bauchhöhle zurückzubringen sind.

Was die Therapie betrifft, so muss dieselbe als eine ziemlich aussichtslose bezeichnet werden, da, selbst wenn auch die dislocirten Eingeweide auf irgend eine Weise wieder an ihre normale Stelle zurückgebracht wären, es kaum gelingen dürfte, sie längere Zeit in dieser Lage zu erhalten, weil die Bruchpforte im Zwerchfell bleiben und den Organen immer wieder den Durchtritt in die Brusthöhle gestatten wird. Allerdings werden sich die Verhältnisse etwas günstiger gestalten bei den durch Verwundung (Stich oder Schuss) des Diaphragmas entstandenen acuten Hernien, wenn es gelingt, die Eingeweide in die Peritonealhöhle zurückzubringen und sie dort längere Zeit festzuhalten, was nach Laennec's Vorschlag durch aufrechte Stellung des Kranken durch zweckmässige Ernährung am besten vom Rectum aus vielleicht gelingen dürfte, da während dieser Zeit die Wunde im Zwerchfelle sich schliessen könnte und die Communication zwischen Pleuraraum und Peritonealhöhle wieder aufgehoben wäre; in der Literatur veröffentlichte Fälle haben nämlich gezeigt, dass Wunden des Zwerchfells, namentlich des musculösen Theiles desselben heilen können trotz der bei der Respiration fortwährend vor sich gehenden Bewegungen desselben; schwieriger und von einigen Autoren sogar ganz bestritten sollen die Wunden des sehnigen Theiles sich vereinigen und durch Narbengewebe schliessen.

Auf welche Weise die Eingeweide ins Abdomen zurückzubringen sind, darüber haben bereits Laennec, später Bochdaleck, ganz zweckmässige Vorschläge gemacht, die jetzt, nachdem man unter strenger Beobachtung der Lister'schen Cautelen Laparotomien ohne directe Lebensgefahr für den Kranken ausführen kann und darf, mehr Berücksichtigung verdienen, als ihnen früher zu Theil geworden, zumal wenn acute Incarcerationserscheinungen ohnehin schon zu einem Eingriff auffordern und man mit dem von Nussbaum geübten Experiment nicht zum Ziele gelangte.

Nach Laennec wären die Bauchdecken nur so weit einzuschneiden in der Linea alba, dass man mit 2 oder 3 Fingern eingehen und so die Eingeweide aus der Bruchpforte zu entfernen im Stande wäre, während Bochdaleck, der ja die meisten Diaphragmaticalhernien im hinteren Theile des Zwerchfells vermuthet, vorschlägt, dicht unter dem untern Rand der letzten Rippe ungefähr $1^1/_2$ Zoll weit vom Dornfortsatze des ersten Bauchwirbels entfernt, einen Einschnitt zu machen, dann mit dem eingeführten Finger die Niere und die Nebenniere vom äussern Rande her zu umgehen oder herabzu-

drücken, um zur Bruchpforte zu gelangen und dann zu versuchen, die einzelnen Darmtheile durch sanftes Anziehen nach unten aus der Thoraxhöhle zu entfernen; ist dieses gelungen, so hätte man nur den Rücktritt der Eingeweide so lange zu verhindern, bis die entsprechende Lunge sich wieder ausdehnt, den Pleuraraum erfüllt und dadurch dem Wiedereindringen derselben einen gewissen Vorschub leistet.

Blos historisches Interesse hat der Vorschlag von Kirschbaum, durch grosse Gaben von Quecksilber — er selbst räth, dasselbe pfundweise zu geben — die Eingeweide aus der Brusthöhle in die Unterleibshöhle nach dem Gesetz der Schwere zu bringen; ebenso der Rath von Olivet, den Kranken möglichst viel zu essen und zu trinken zu geben, damit der Magen durch seine Schwere nach unten gezogen würde.

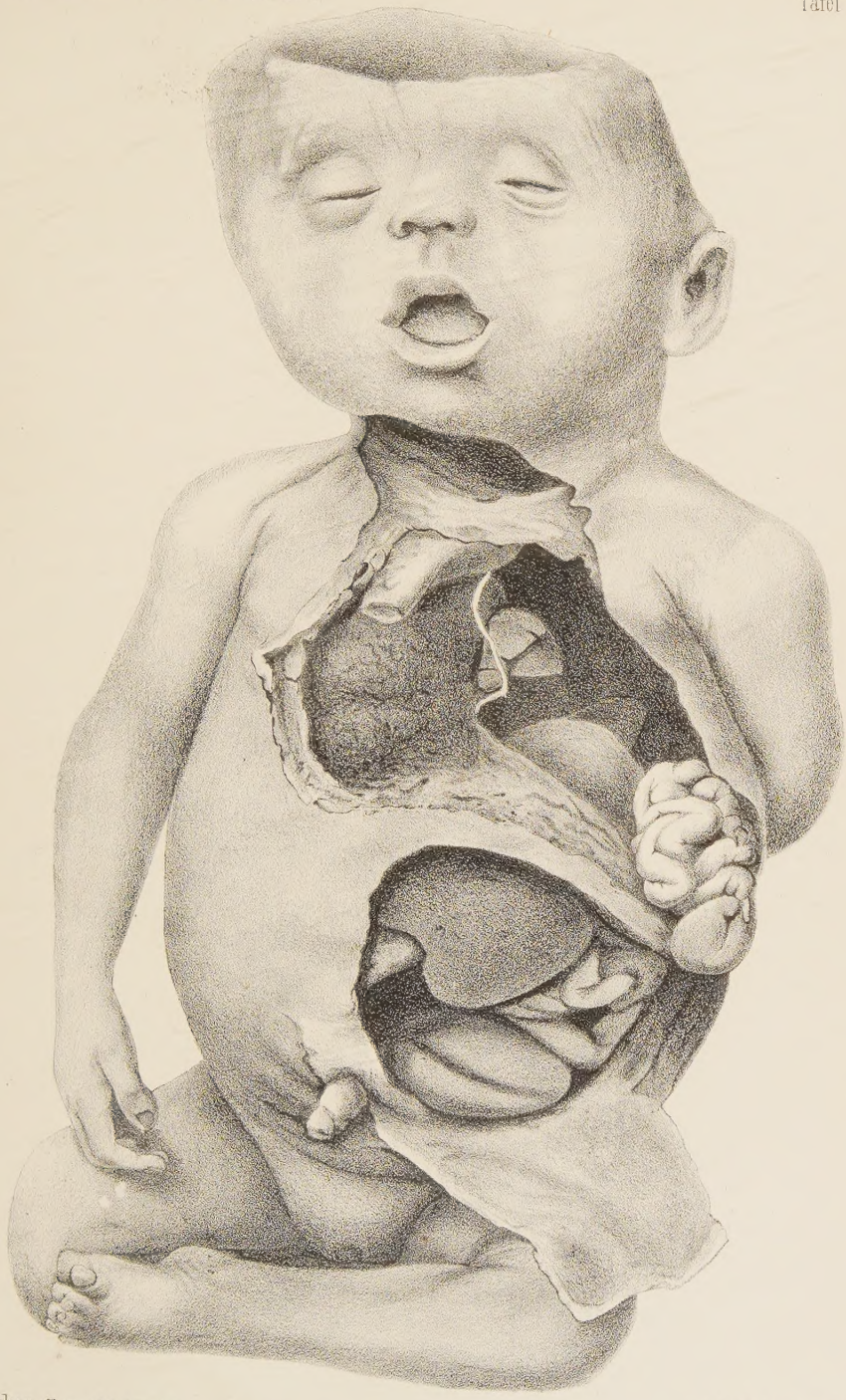

Lacher, Zwergfellshernien.

Lith. Anst. v. E. A. Funke, Leipzig

Verlag v. F. C. W. Vogel in Leipzig.